

Ar darbu saistītas sāpes plaukstā apstrādes rūpniecībā nodarbinātajiem

Jeļena Reste, *Dr. med.*

arodveselības un arodslimību ārste, sāpju ārste
asoc. profesore, vad. pētniece



RĪGAS STRADIŅA
UNIVERSITĀTE

VITA BREVIS ARS LONGA

18.06.2024.

Aroda un vides medicīnas katedra
Darba drošības un vides veselības institūts
Rīgas Stradiņa universitāte

Apstrādes rūpniecība atbilstoši NACE 2.red. klasifikācijai

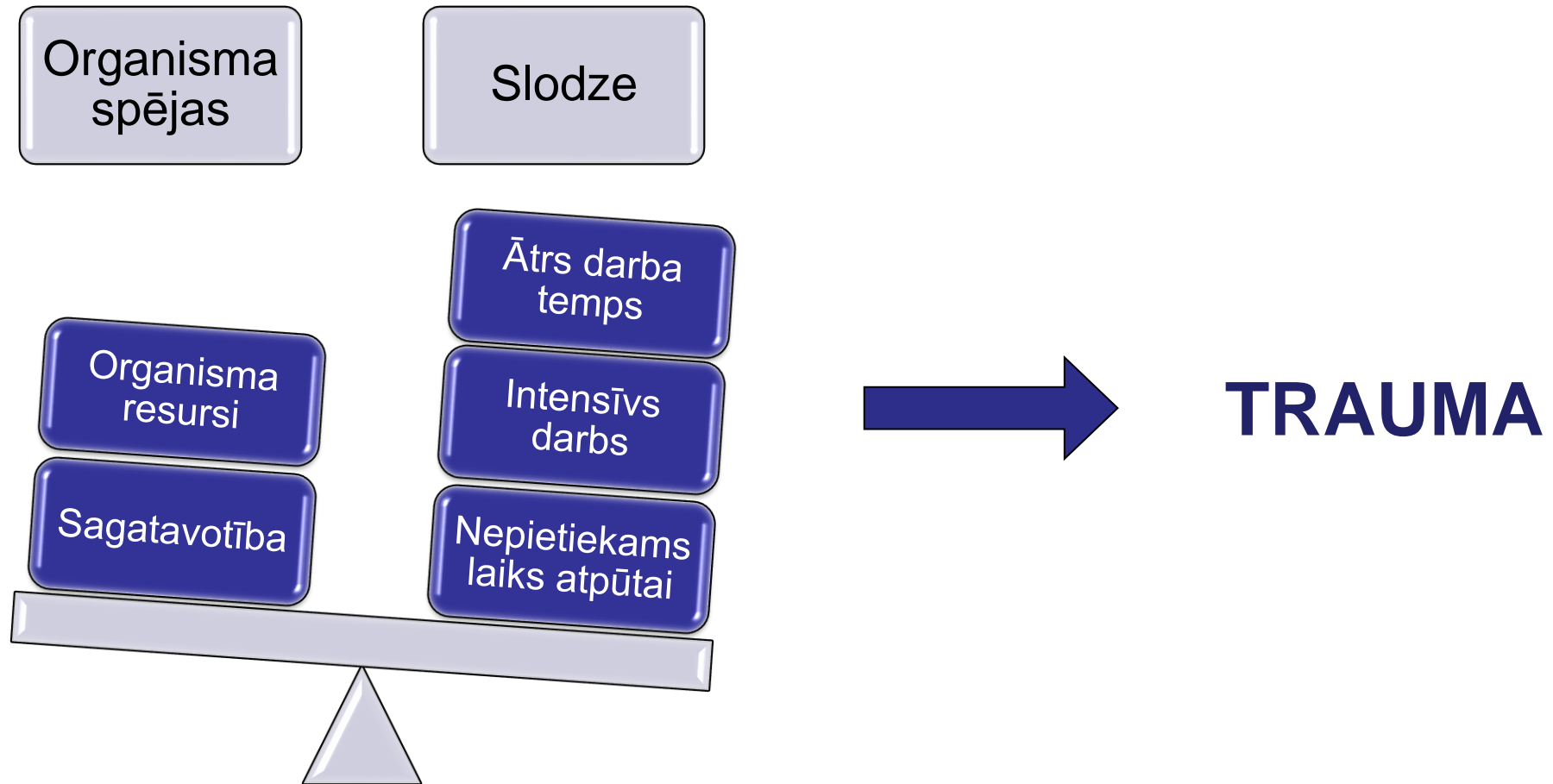
- Pārtikas produktu, dzērienu un tabakas izstrādājumu ražošana
- Tekstilizstrādājumu, apģērbu un ādas izstrādājumu ražošana
- Koksnes, koka un korķa izstrādājumu, papīra un papīra izstrādājumu ražošana
- Ķīmisko vielu un ķīmisko produktu ražošana
- Farmaceutisko produktu un farmaceutisko preparātu ražošana
- Gumijas un plastmasas izstrādājumu ražošana
- Metālu un metāla izstrādājumu ražošana
- Elektrisko iekārtu ražošana
- Mašīnbūve
- Transportlīdzekļu un transportlīdzekļu aprīkojuma ražošana
- Mēbeļu ražošana
- Cita veida ražošana, kas ietver dažādus specializētus ražošanas procesus

Biežākie darba vides riski apstrādes rūpniecībā, kas var izraisīt sāpes plaukstās

- Fiziskā pārslodze un ergonomiskie riski:
 - » vienveidīgas un atkārtotas kustības,
 - » ergonomiski nepiemēroti darba rīki un aprīkojums, nepareizi izvēlēti vai iestatīti darba instrumenti var palielināt slodzi uz plaukstām un rokām,
 - » smagumu atkārtota pārvietošana,
 - » ilgstoša darba veikšana vienā pozīcijā vai ar atkārtotām kustībām,
 - » neērtas un piespiedu pozas.
- Nepietiekama atpūta: nepietiekams atpūtas laiks starp darba uzdevumiem var kavēt audu atjaunošanos un palielināt arodslimību risku.
- Vibrācija no darba rīkiem, kas var izraisīt asinsrites traucējumus un nervu bojājumus.
- Aukstums un mitrums.



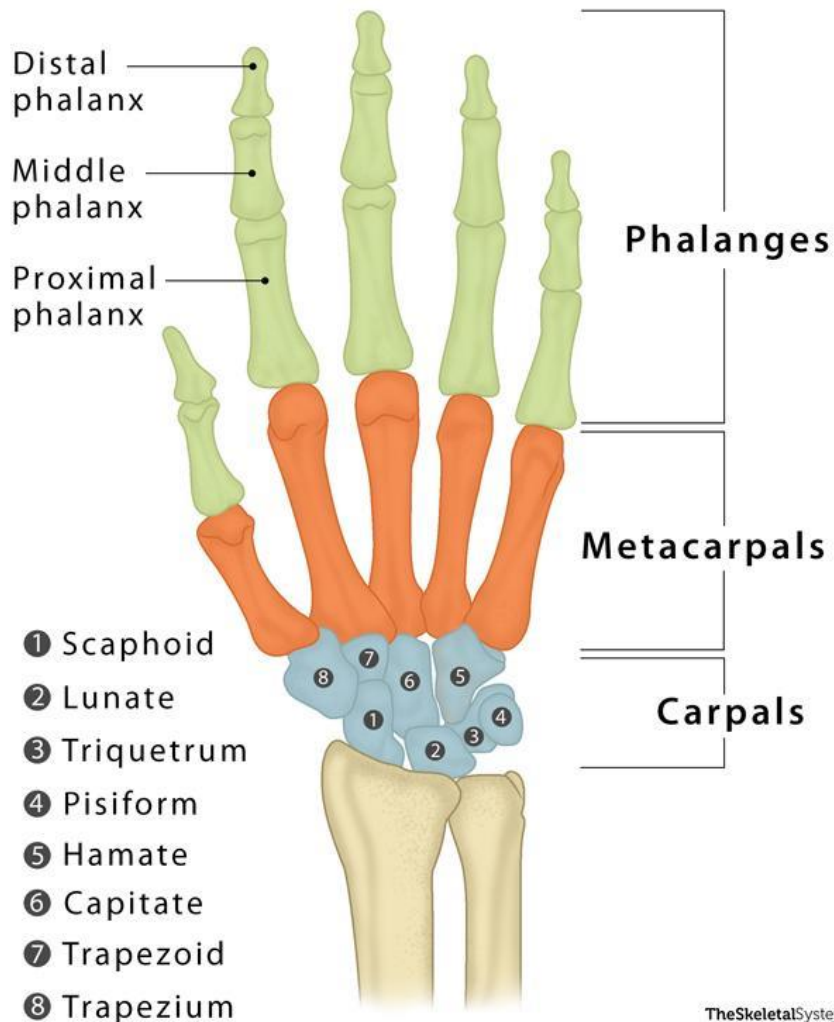
Pārslodzes izraisītie veselības traucējumi



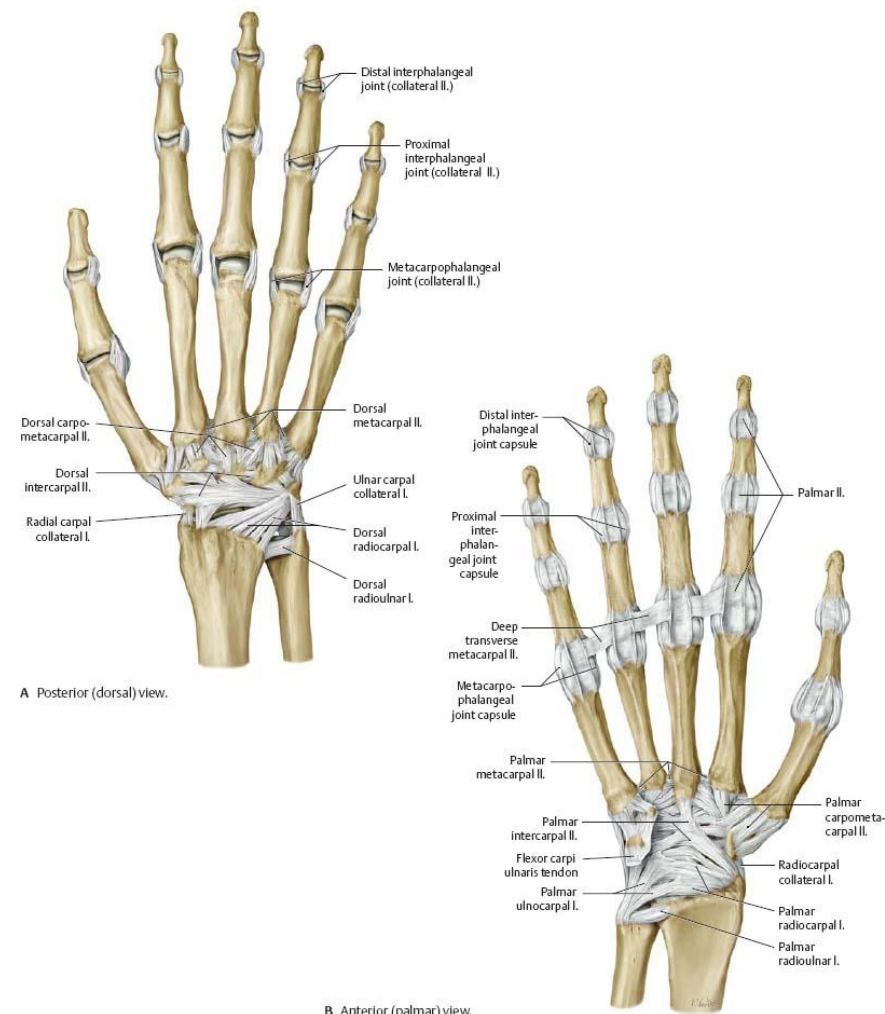
Plauksta anatomija

Kauli

Saites

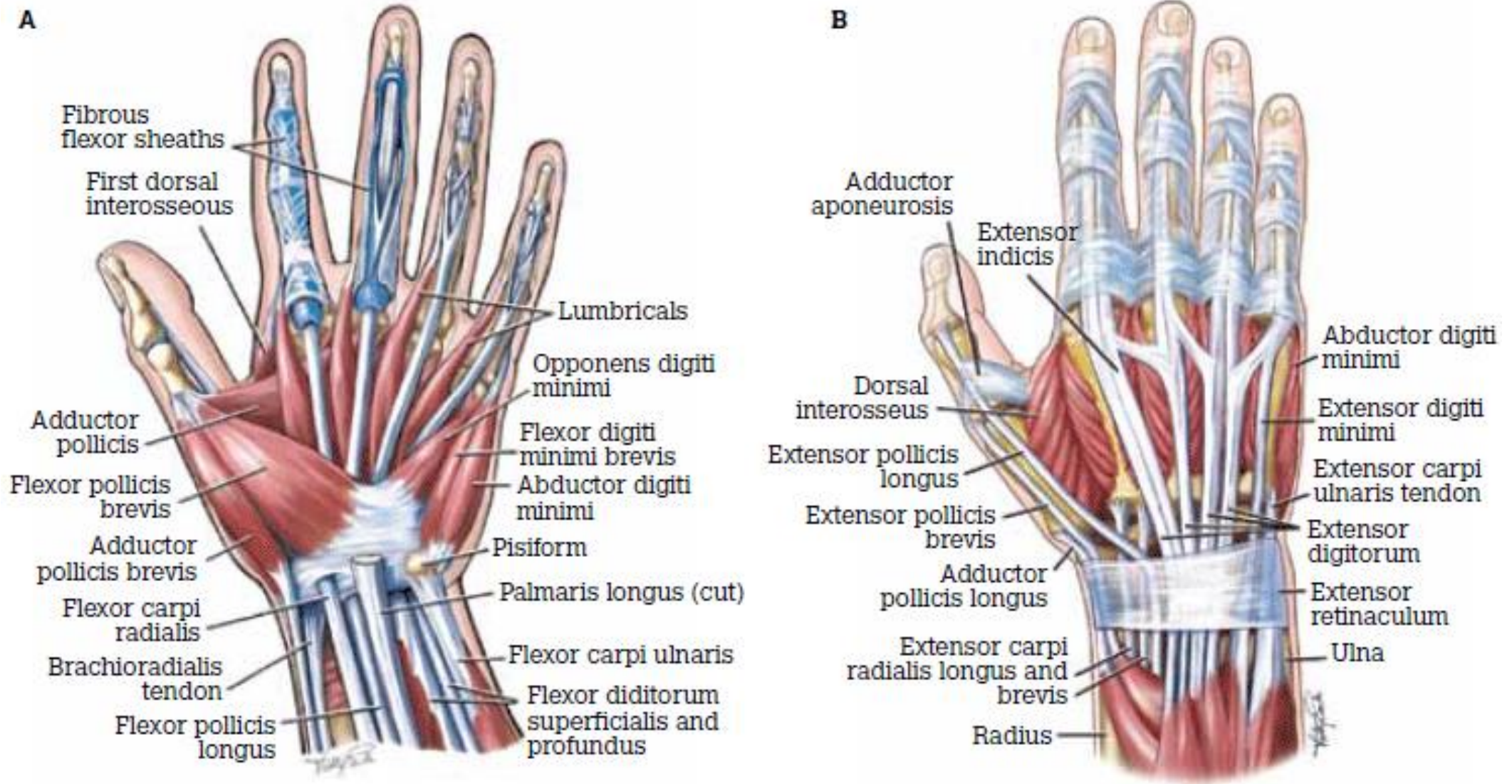


TheSkeletalSystem.net

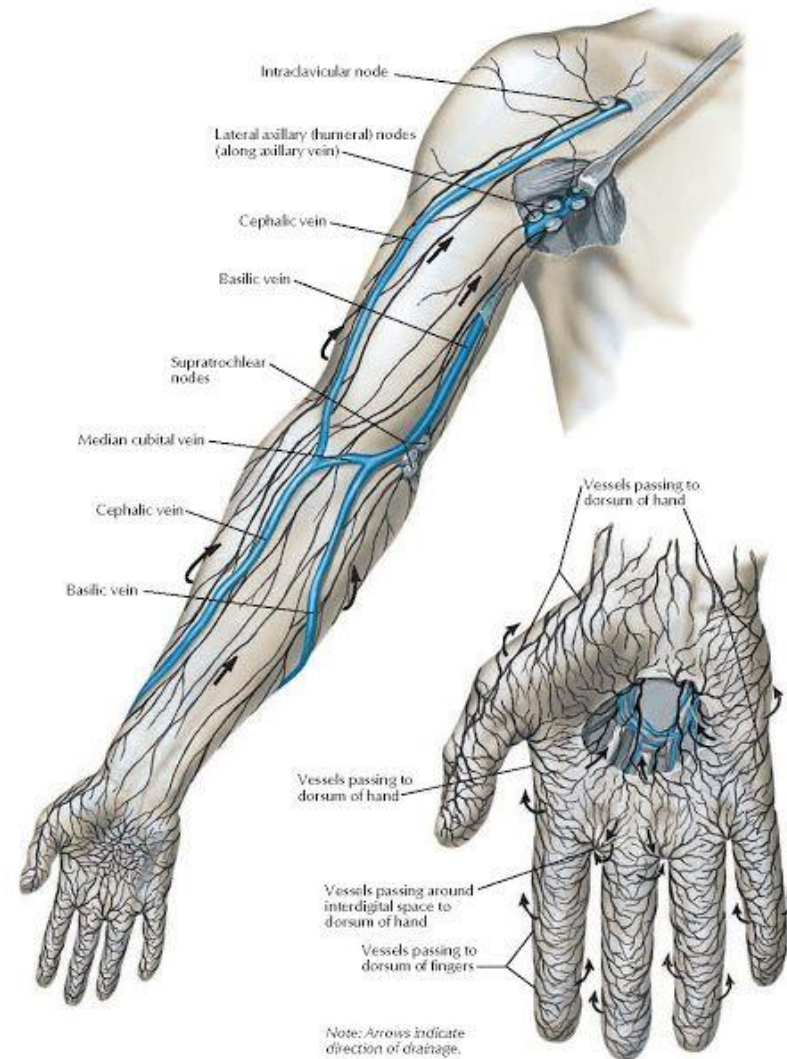
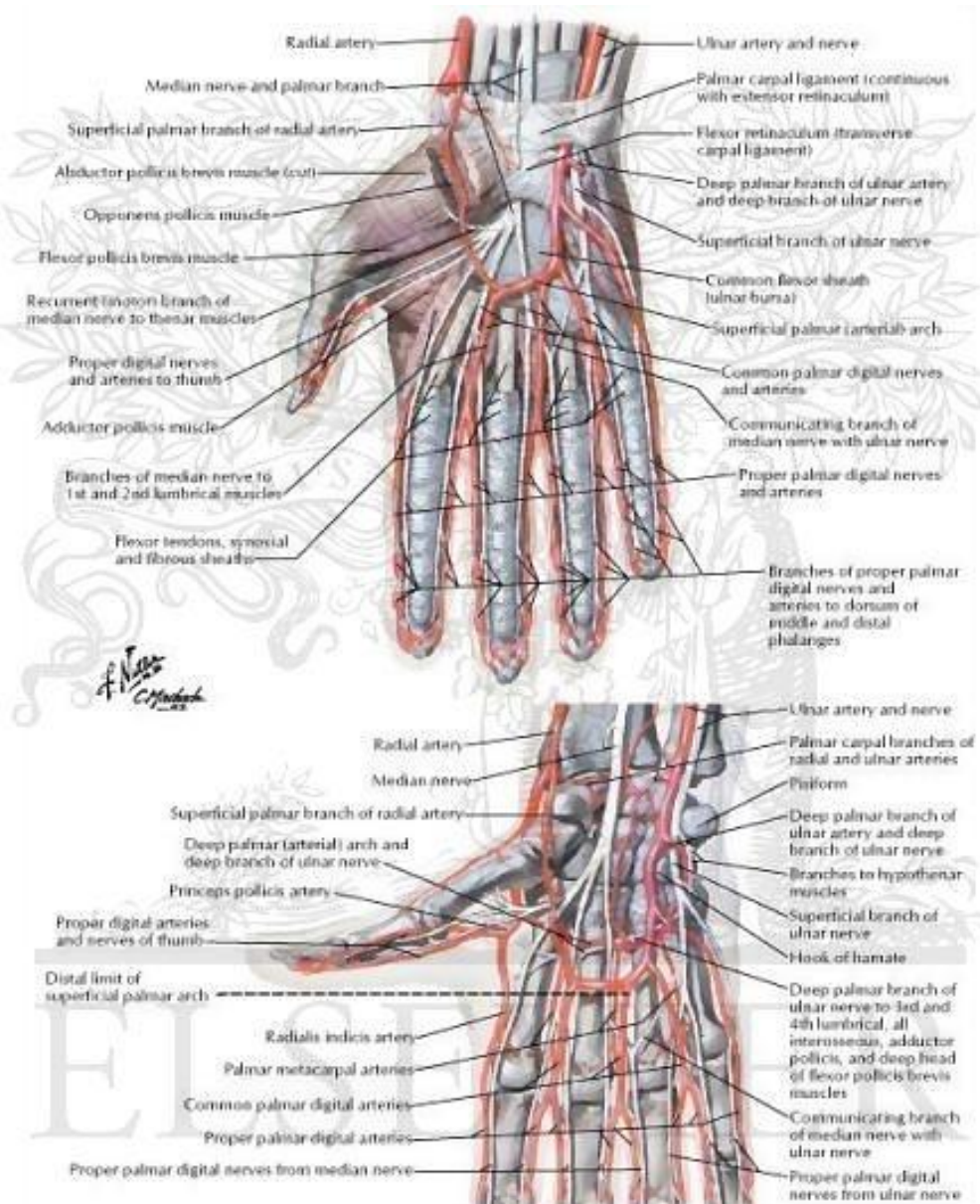


B Anterior (palmar) view.

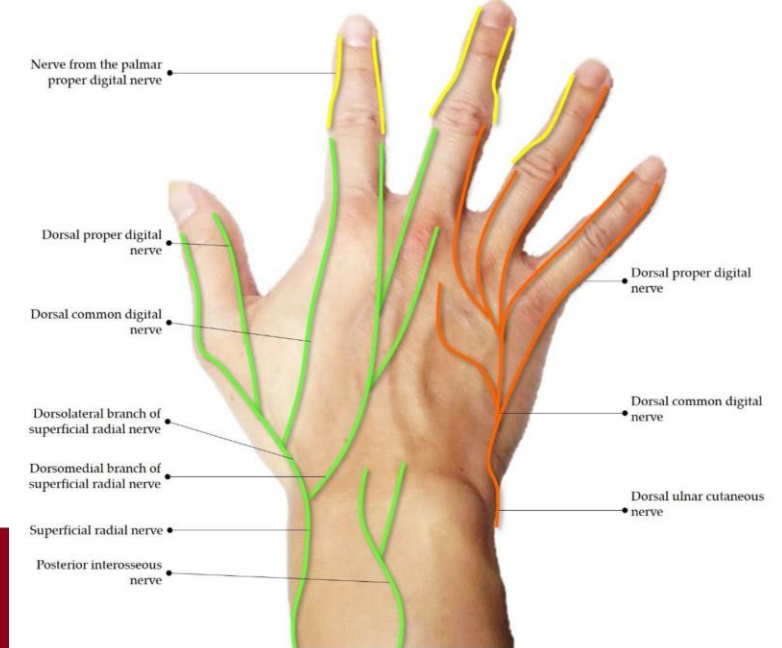
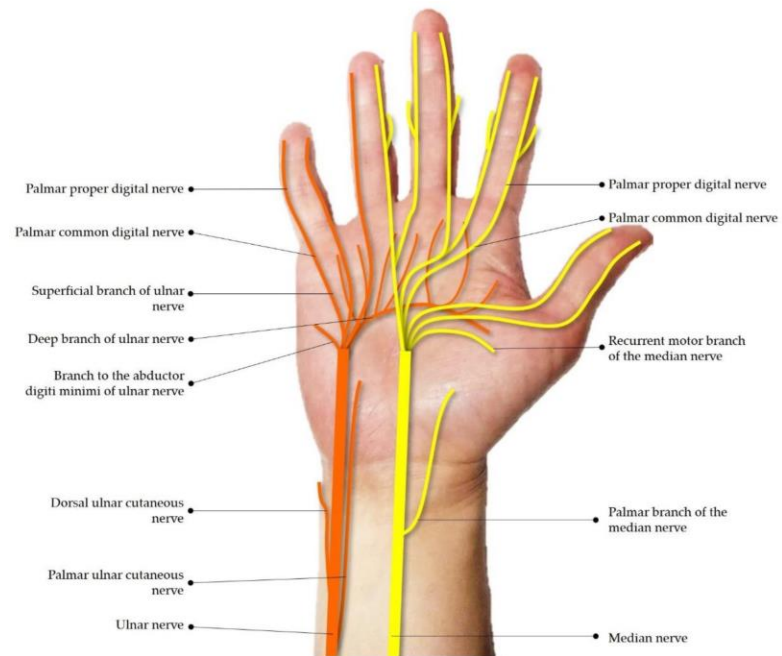
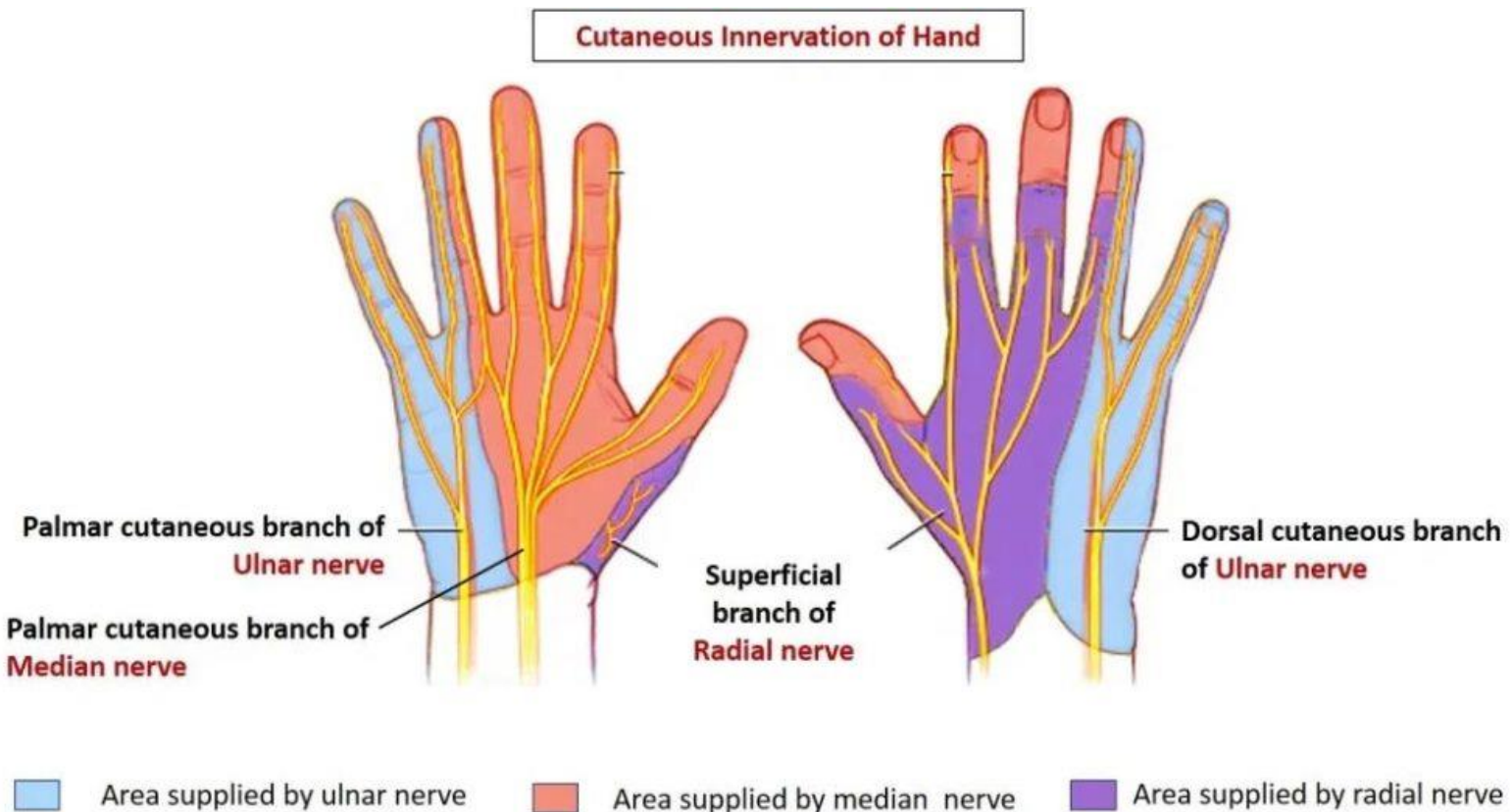
Plauksta anatomija – muskuļi



Plaukstas anatomija – asinsvadi un limfvadi



Plaukstas anatomija – nervi



Biežākie ar darbu saistītie sāpju iemesli plaukstās

Muskuļi un mīkstie audi

- Plaukstas cīpslu tendinīti/tenosinovīti (fleksoru, ekstenzoru):
 - » De Quervain slimība
 - » Stenozējošais ligamentīts
 - » Knikšķošais pirksts «*Trigger finger*»
- Palmārā fasciālā fibromatoze (Dupitrēna kontraktūra)

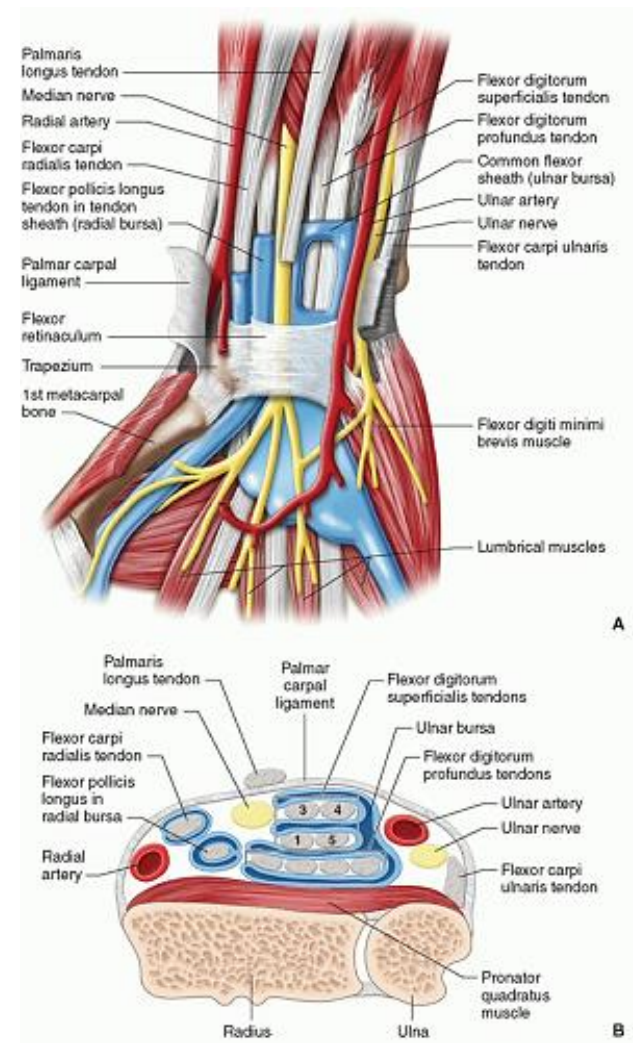
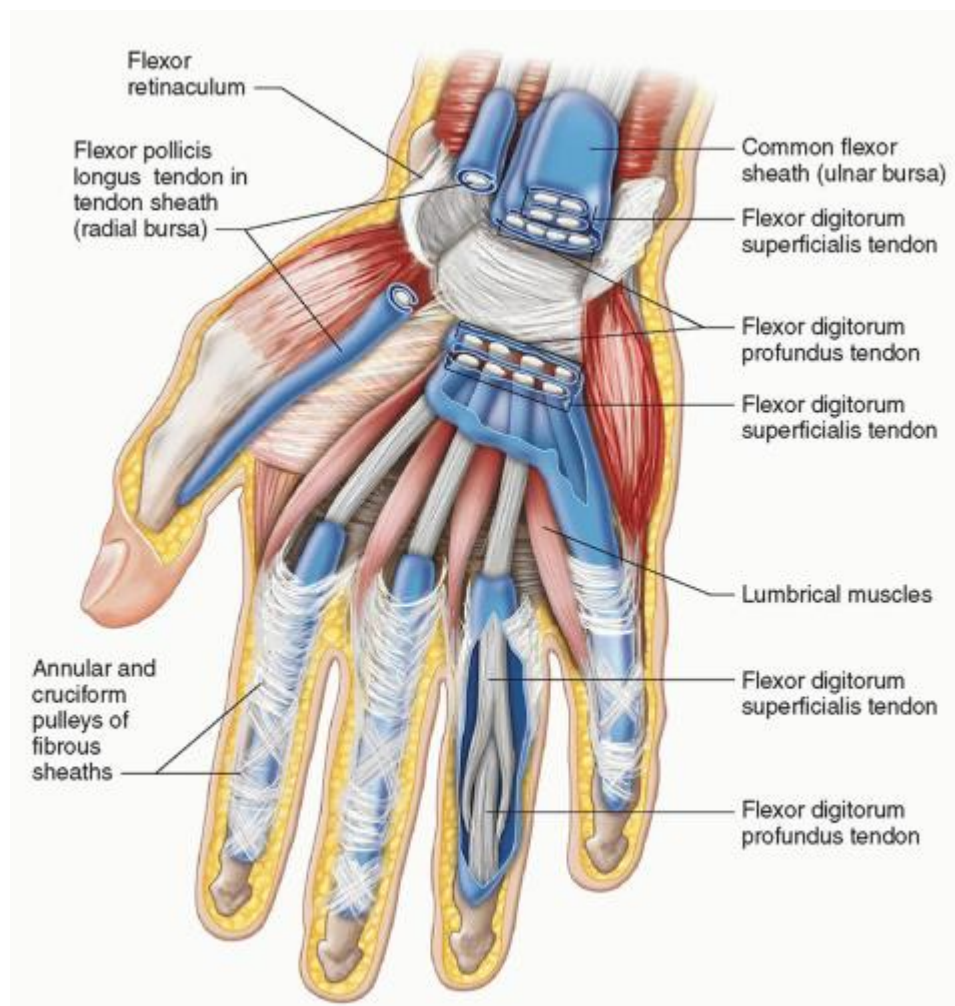
Kauli un locītavas

- Deformējošā osteoartroze
- Higromas
- Plaukstas kaulu avaskulārā nekroze

Nervi un asinsvadi

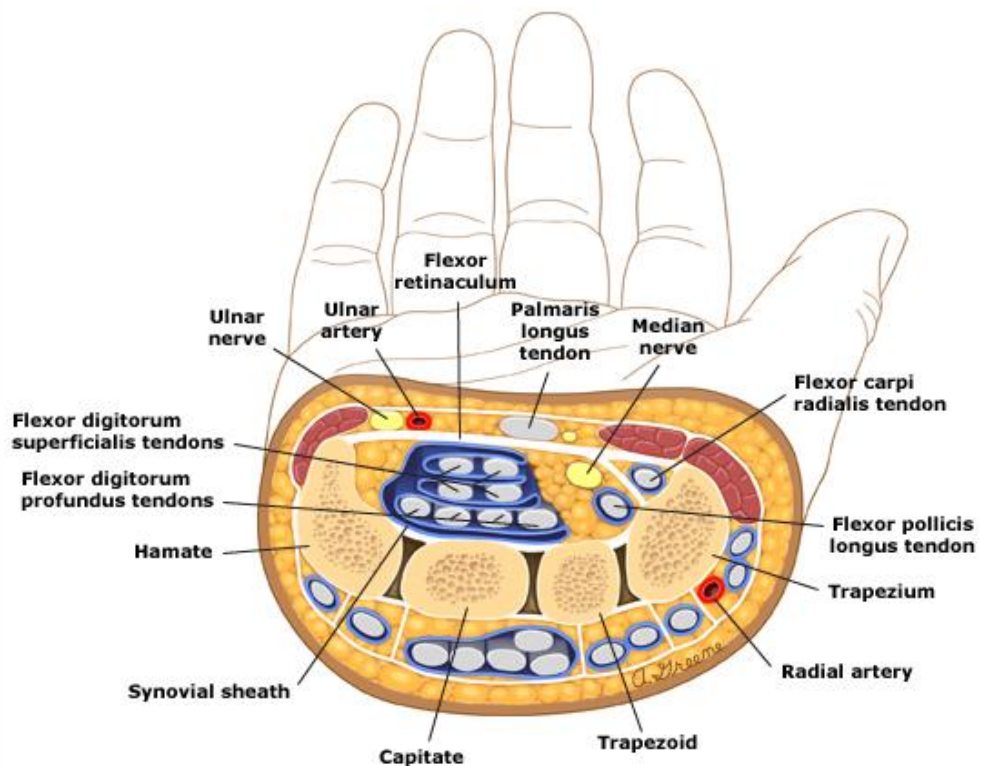
- Karpālā kanāla sindroms
- Elkoņa nerva bojājums (Gijona kanāla sindroms; bojājums elkoņa līmenī)
- Pronator teres sindroms
- Polineuropātija (lokālās vibrācijas izraisītā)
- A.ulnaris aneirisma hypothenar apvidū («*hypothenar hammer syndrome*»)

Plauksta cīpslu iekaisums – saliecējmuskuļi



Karpālā kanāla sindroms

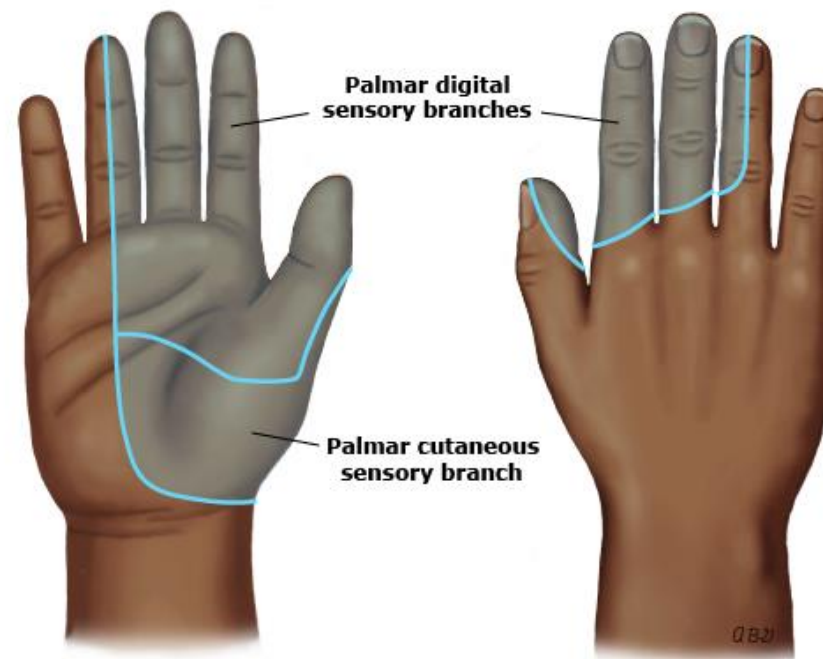
Cross-sectional anatomy of the wrist



This figure represents a cross sectional view of the right wrist. Tendons and median nerve may be compressed by inflammation or infection because they are encompassed by synovial sheath and flexor retinaculum.

UpToDate®

Sensory territory of the median nerve



Modified from: Preston DC, Shapiro BE. Median neuropathy. In: Electromyography and neuromuscular disorders: Clinical-electrophysiologic correlations. Butterworth-Heinemann, Boston 1998.

UpToDate®

Karpālā kanāla sindroms – vispārējie riska faktori

Var būt ne tikai arodslimība!!!

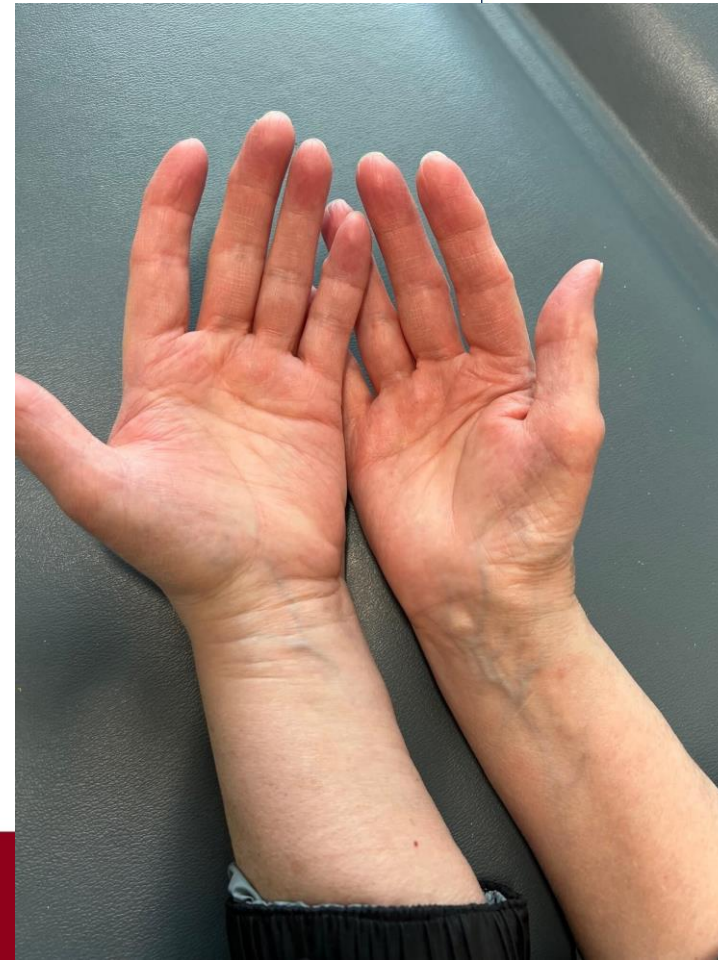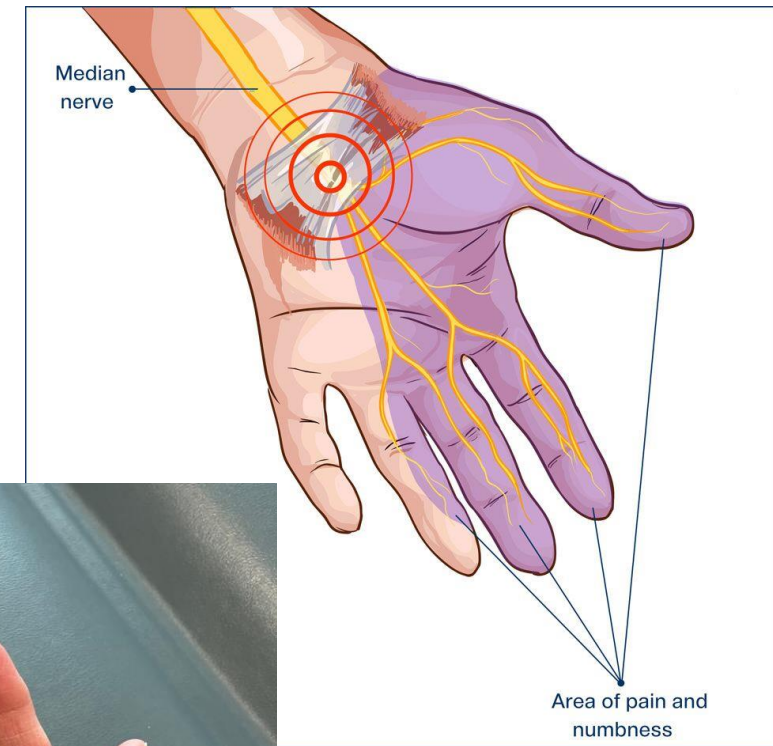
- Sieviešu dzimums – biežums ♀ 0,7-2,1%, ♂ 0,4-2,1% vispārējā populācijā; prevalence ♀ : ♂ = 3:1
- Ģenētiska predispozīcija
- Cukura diabēts, īpaši pacientiem ar diabētisku polineuropātiju
- Osteoartrīts, reimatoīdais artrīts
- Aptaukošanās, $KMI > 30$
- Vairogdziedzera funkcijas samazināšanās (hipotireoze)
- Grūtniecība
- Trauma
- Atsevišķu medikamentu izmantošana vēža terapijā (izraisa cīpslu sabiezēšanos)
- Akromegālija
- Sistēmiskā amiloidoze

Karpālā kanāla sindroms – aroda riska faktori

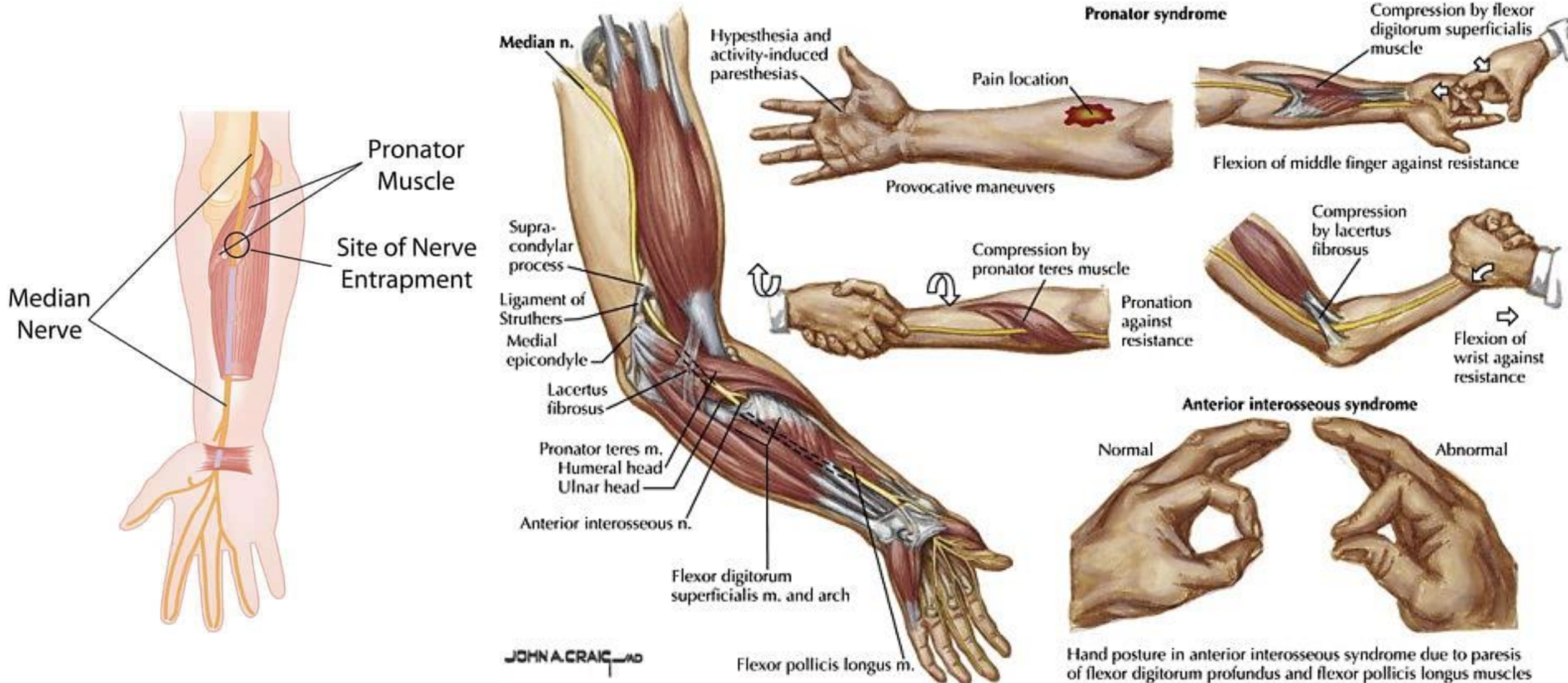
- Atkārtotas vienvēidīgas plaukstu kustības
- Darbības ar spēcīgu satvērienu
- Darbs ar vibrējošiem instrumentiem
- Ilgstošs spiediens uz plaukstu/roku
- Ilgstoša plaukstas iztaisnošana un saliekšana
- Zemas temperatūras iedarbība uz rokām

Karpālā kanāla sindroma izpausmes

- Progresējoša tirpšana un sāpes rokās, īpaši naktīs.
- Pietūkums un nejūtīgums pirkstos, bieži jūtams no rītiem.
- Kustību traucējumi plaukstās un rokas nespēks.
- Grūtības satvert un noturēt sīkus priekšmetus.
- Ilgstoši neārstējot, var rasties plauksta muskuļu atrofija un pastāvīgi jušanas traucējumi.



M.pronator teres sindroms ar vidusnerva kompresiju



Karpālā kanāla sindroms – diagnostika

- Diagnostika balstās uz pacienta sūdzību un klīnisko izmeklējumu analīzi.
- Elektrofizioloģiskie testi (neirogrāfija, elektromiogrāfija, jeb EMG).
- Ultrasonogrāfija un magnētiskās rezonanses izmeklējumi var būt noderīgi, lai novērtētu apkārtējo mīksto audu stāvokli.
- Svarīgi ir izslēgt citus iespējamus sāpju cēloņus, piemēram, nervu bojājumus, kas nav saistīti ar karpālo kanālu, cukura diabētu u.c.

Karpālā kanāla sindroms – ārstēšana un rehabilitācija

- **Rokas atslogošana!!!**
- Sāk ar konservatīvas terapijas metodēm, piemēram, pretiekaisuma medikamenti, ortoze plaukstai uz nakti.
- Pārbauda, vai nav cīpslu iekaisums → cīpslu ārstēšana, īslaicīga imobilizācija.
- Vidusnerva stiepšanas un slīdēšanu veicinošie vingrinājumi.
- Fizikālās procedūras.
- Steroīdu injekcijas tieši karpālajā kanālā, lai mazinātu iekaisumu un sāpes.
- Operatīva iejaukšanās, ja konservatīvā terapija nav efektīva, veicot nelielu iegriezumu uz rokas pamatnes vai endoskopisku operāciju.
- Ergoterapija atlabšanas periodā.
- Ikdienas paradumu maiņa un ergonomikas uzlabošana darbā.

Vingrinājumi karpālā kanāla sindroma gadījumā un tā profilaksei

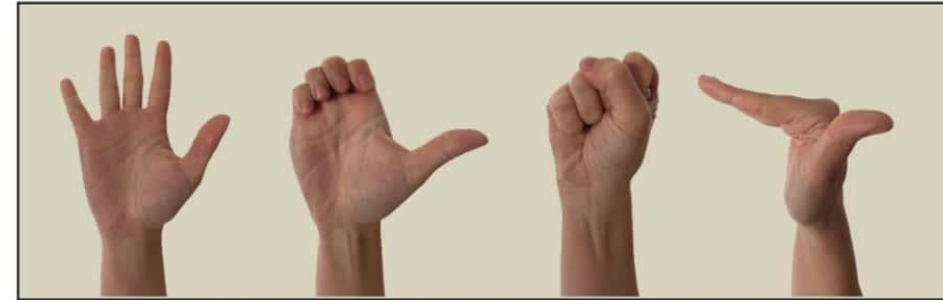


© Healthwise, Incorporated



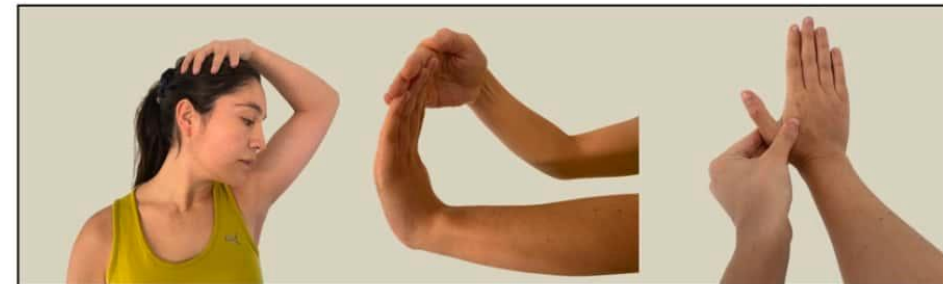
https://content.ca.healthwise.net/resources/13.8/en-ca/media/medical/hw/h9991357_005_pi.jpg
<https://physiotutors.com/wp-content/uploads/2023/09/pain-education-and-exercise-for-carpal-tunnel-syndrome.jpg>

Digital flexor tendon gliding exercises



Straight Hook Fist Table top

Stretching



Scalene muscles Lumbrical muscles Transverse Carpal ligament

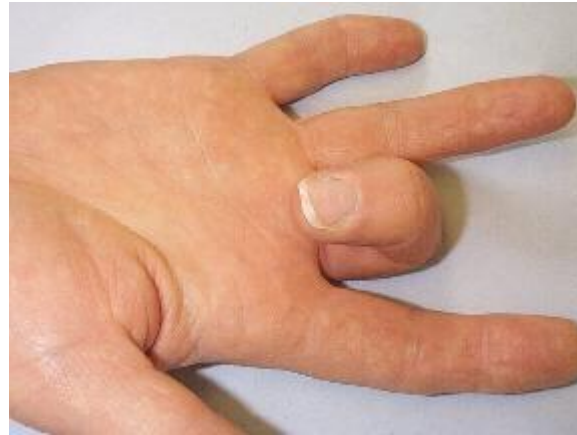Neurodynamic exercises



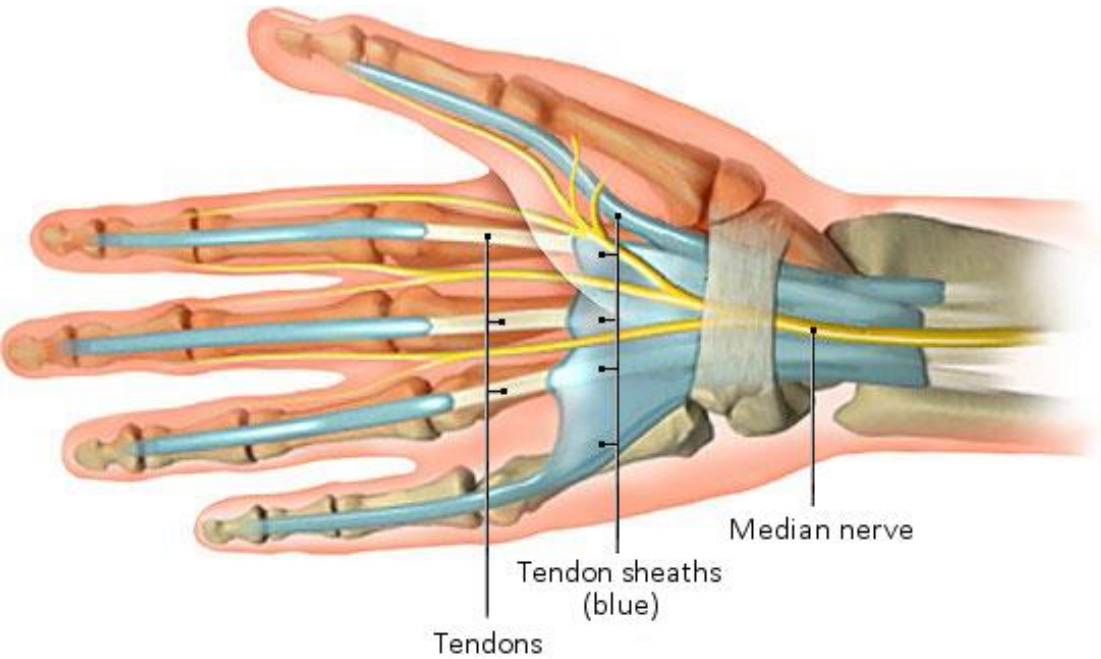
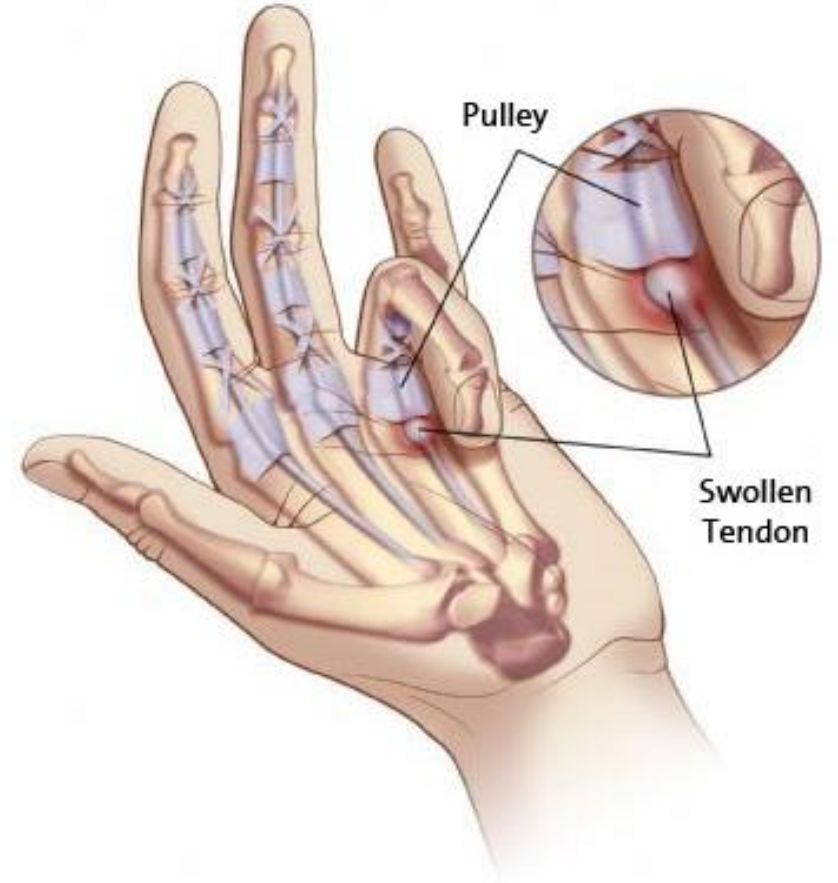
Median nerve gliding Busy bee flexion shape of (Z) Free the bird

Fig. 1. Exercises included in the telerehabilitation program.

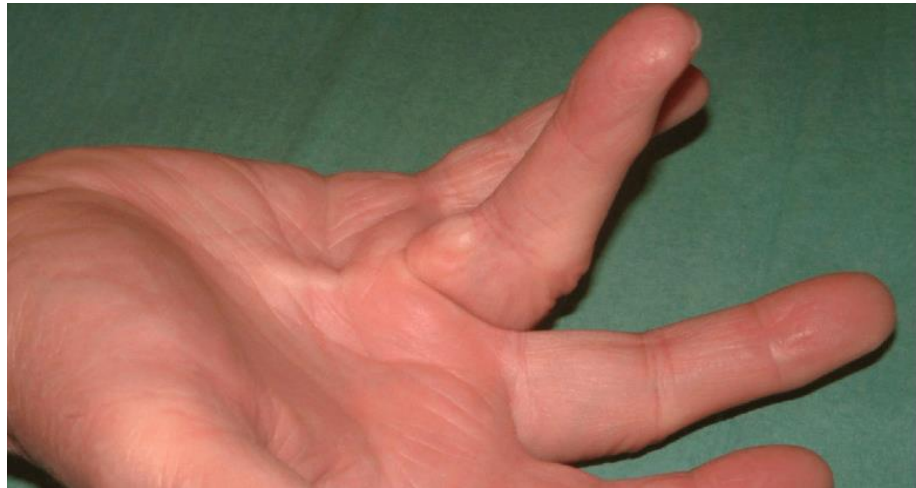Stenozejošais tenosinovīts (ligamentīts)



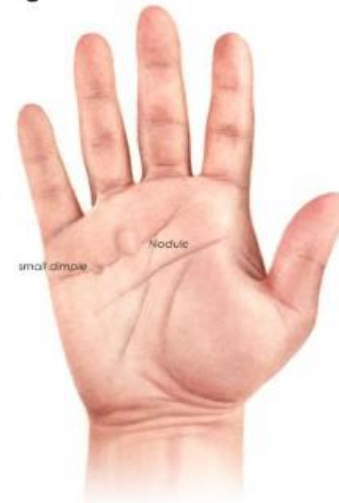Trigger Finger



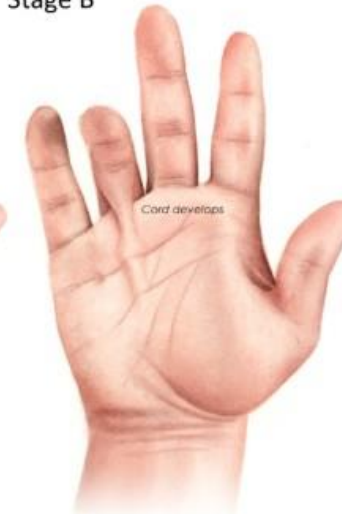Palmārā fasciāla fibromatoze (Dipitrēna kontraktūra)



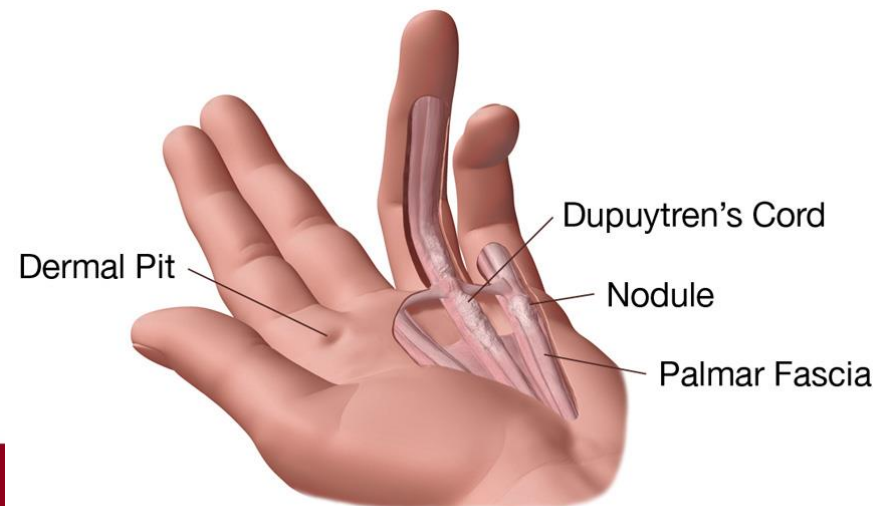
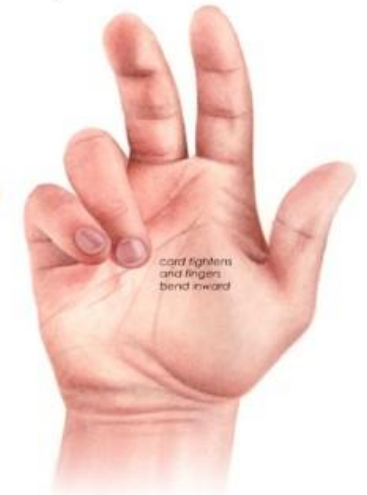Stage A



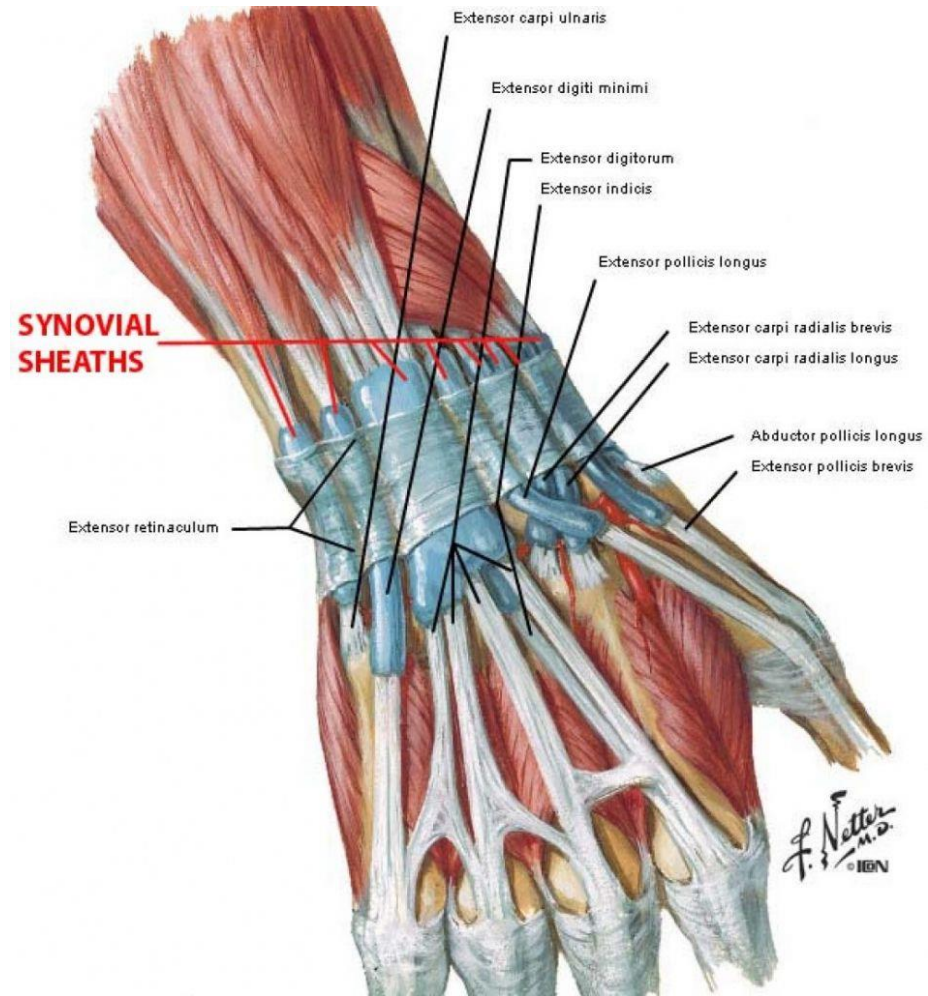
Stage B



Stage C

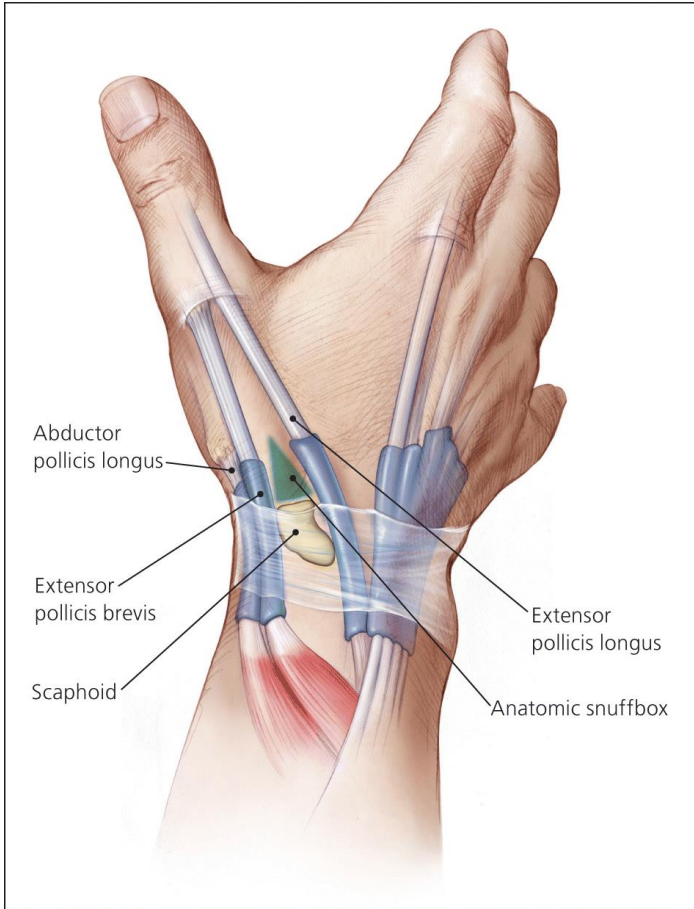


Plauksta cīpslu iekaisums – iztaisnotājmuskuļi

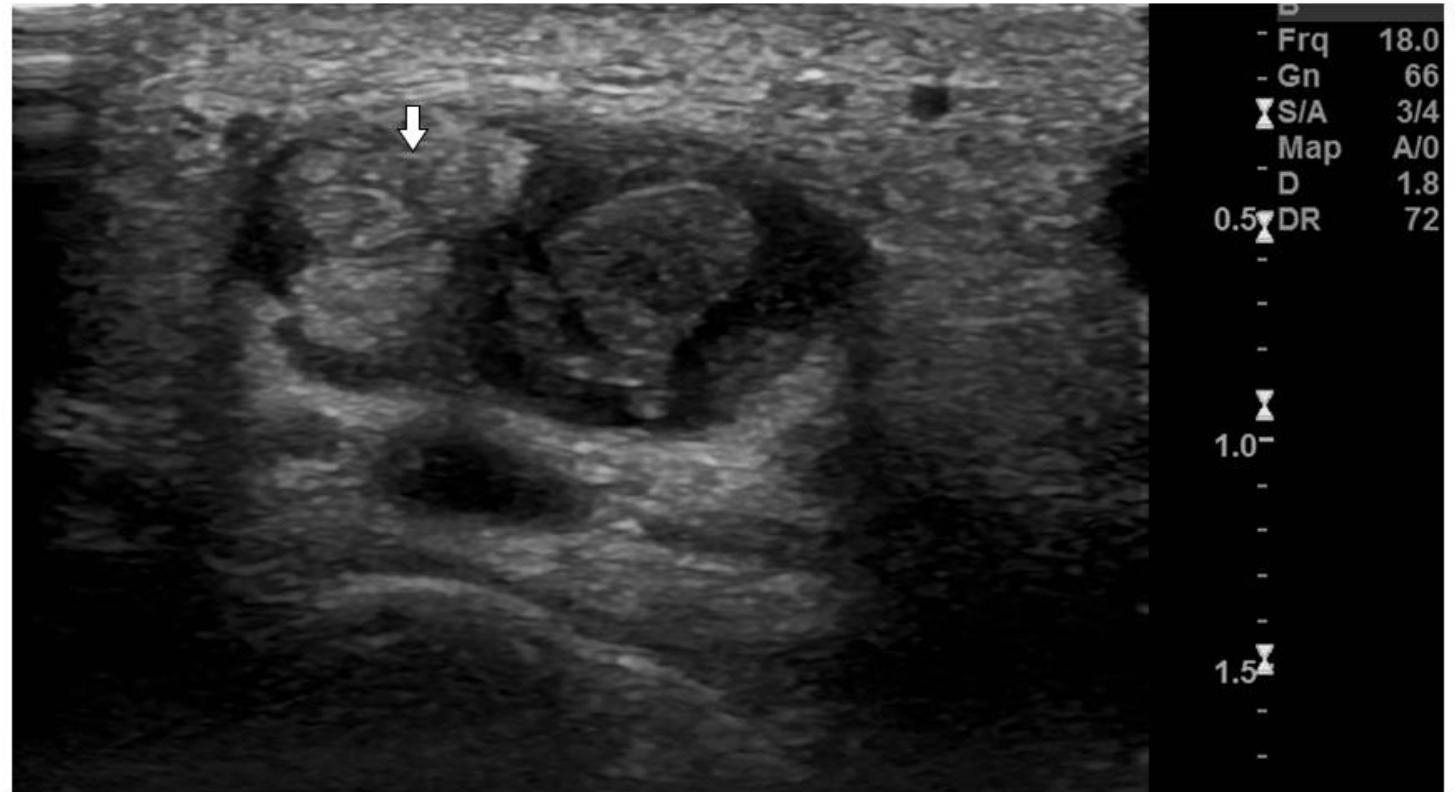


De Quervain slimība

m.abductor pollicis longus un
m.extensor pollicis brevis tendinīts

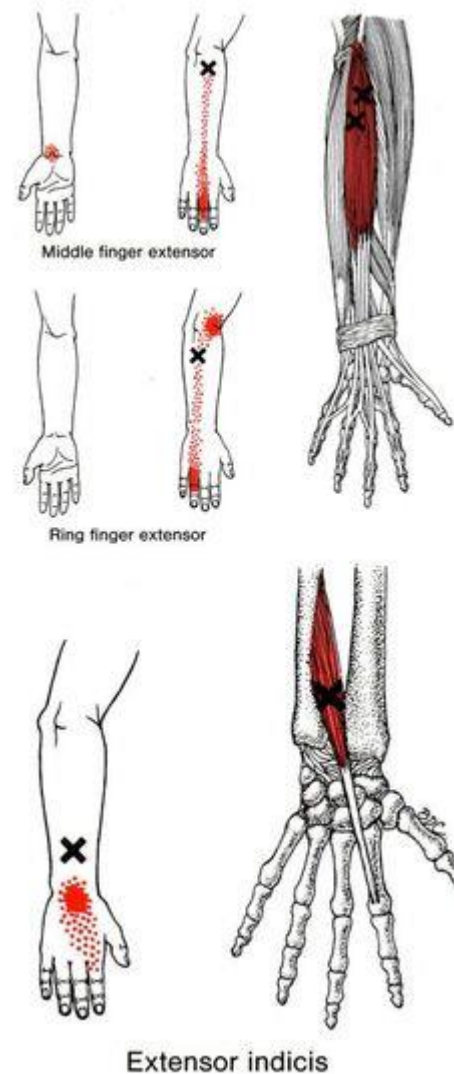
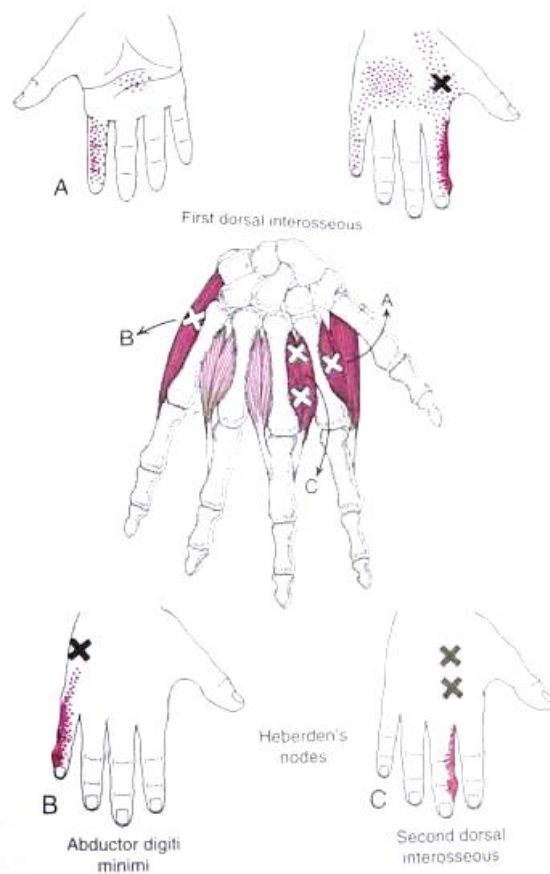
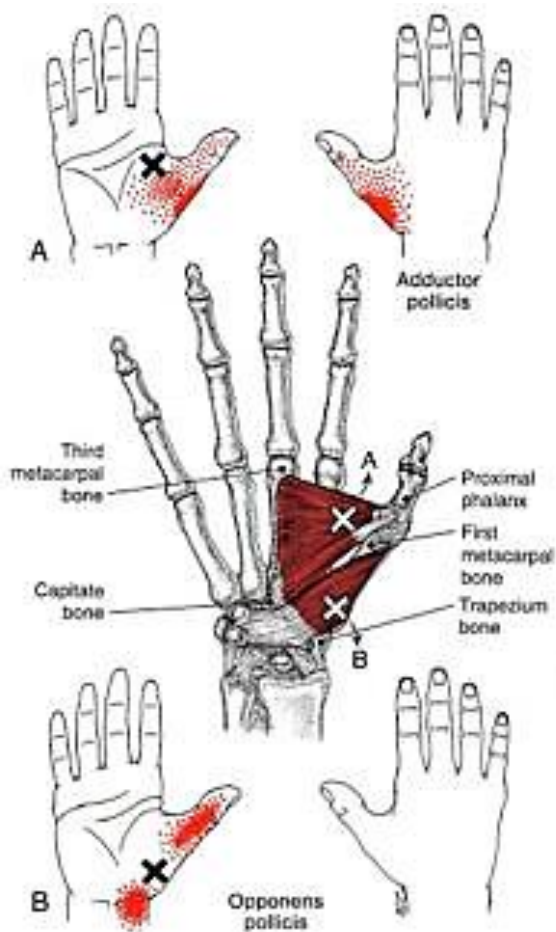


de Quervain tendinopathy transverse ultrasound



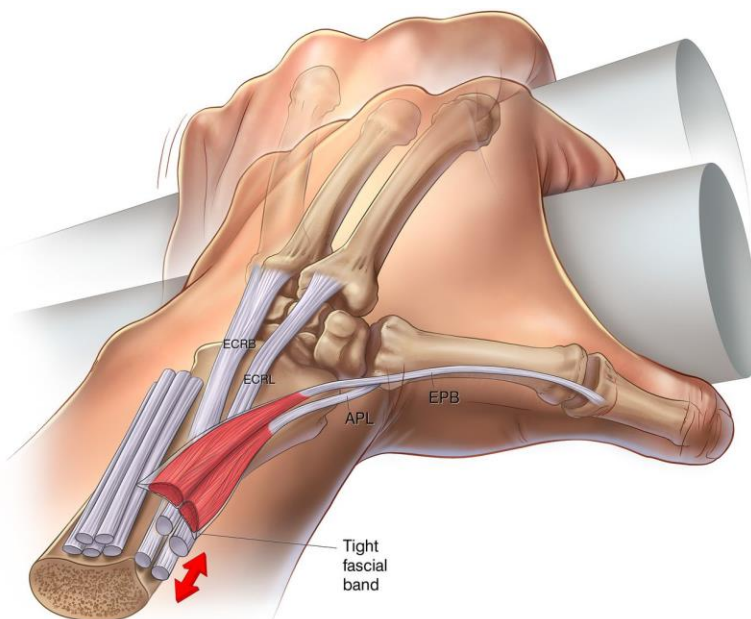
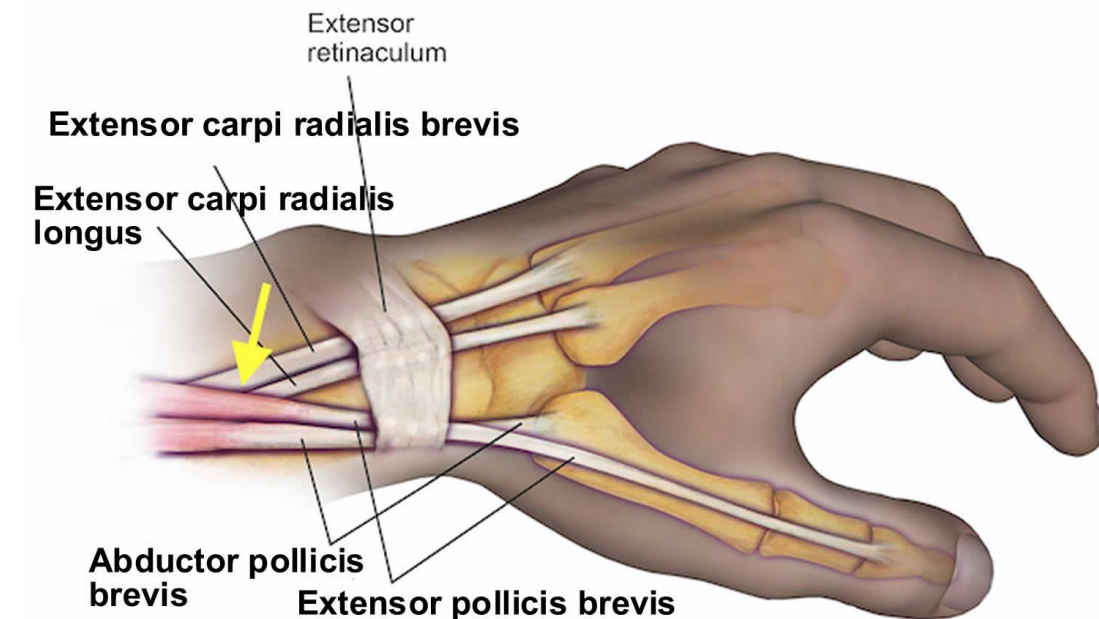
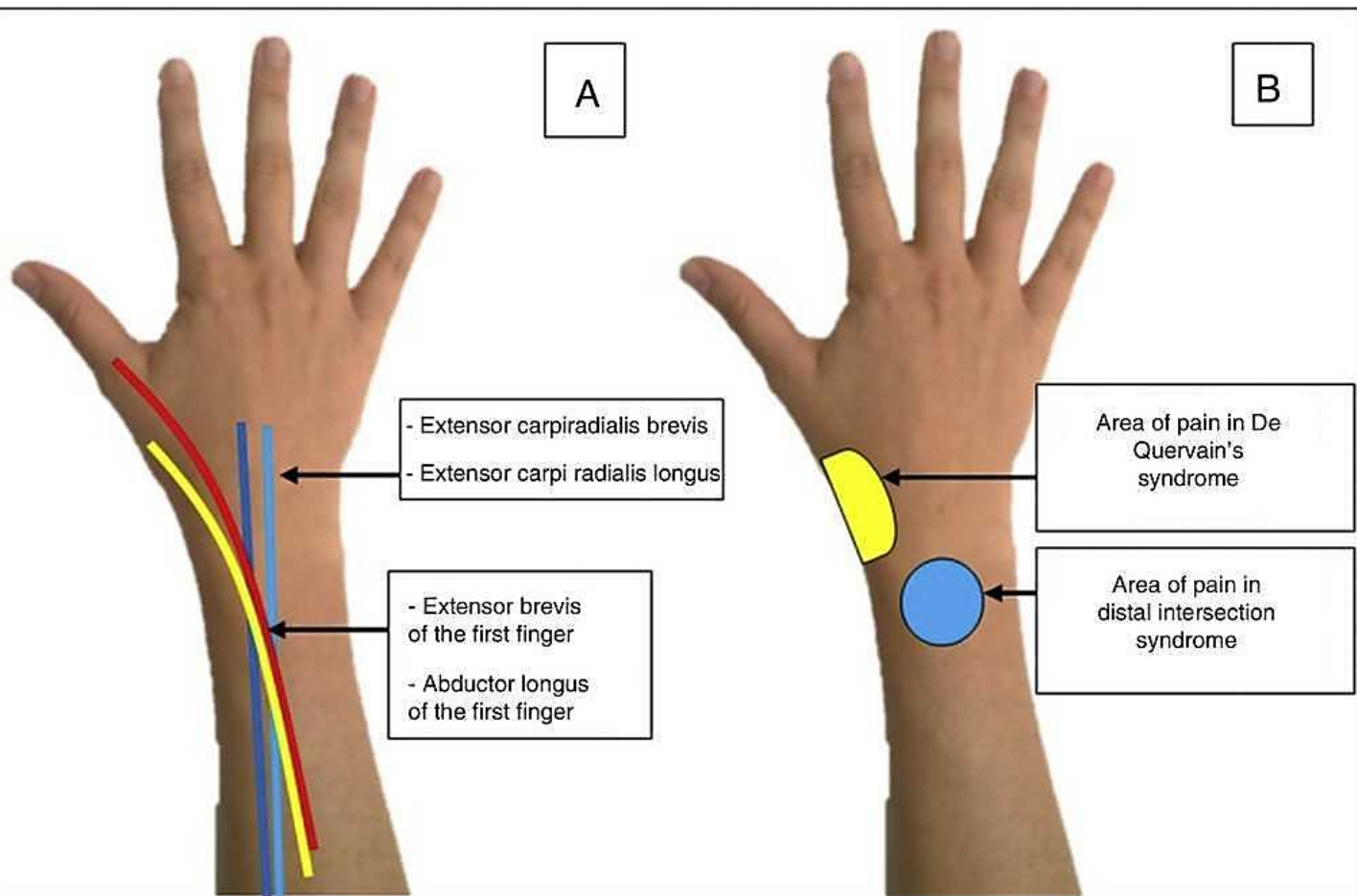
This transverse view of the first wrist compartment, just distal to the radiocarpal joint, shows significant swelling (hypoechoic - ie, black - regions surrounding tendons) consistent with de Quervain tendinopathy. The abductor pollicis brevis (APB) is indicated by the arrow. In about 75 percent of cases, the APB divides into accessory tendons.

Miofasciālie trigerpunkti plaukstā un apakšdelmā



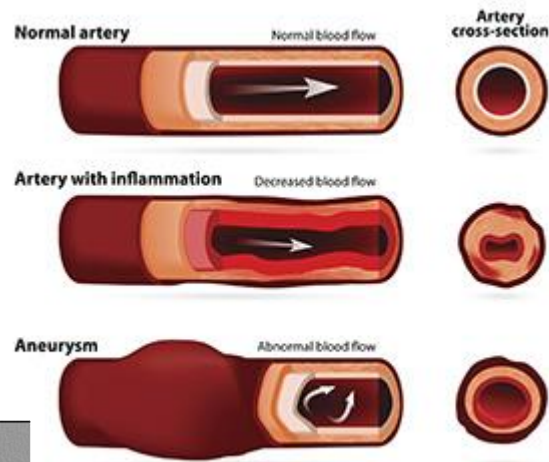
Intersekcijas jeb krustošanās sindroms

Attīstās m.abductor pollicis longus un m.extensor pollicis brevis krustošanās vietā ar mm.extensor carpi radialis longus et brevis.

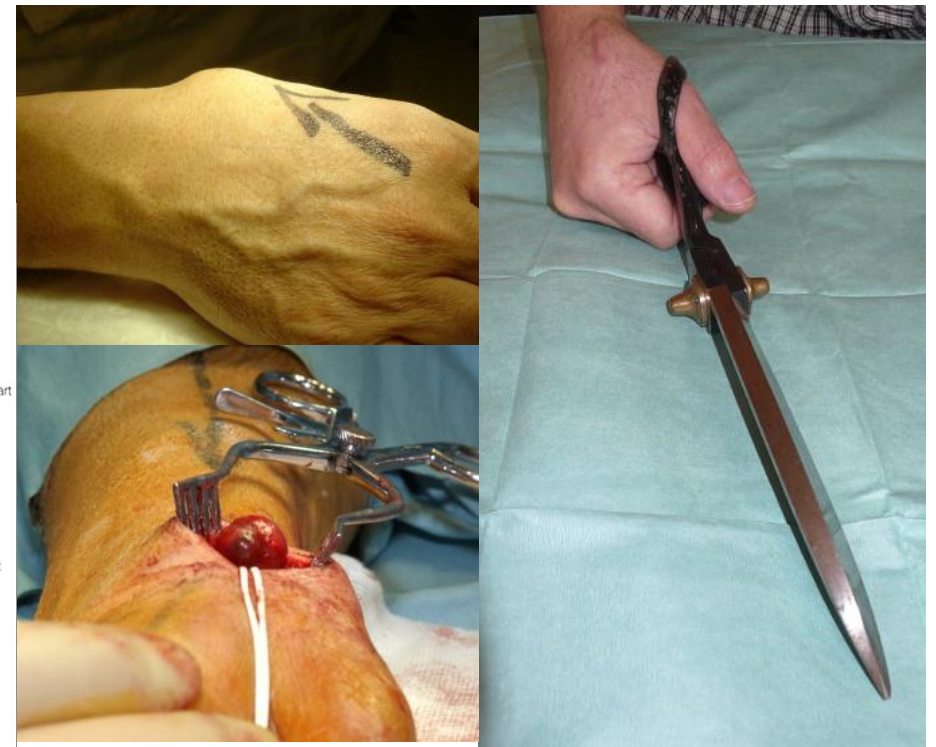
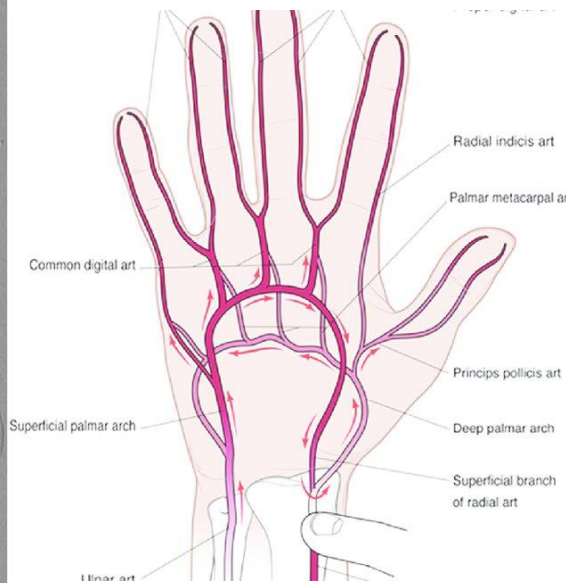
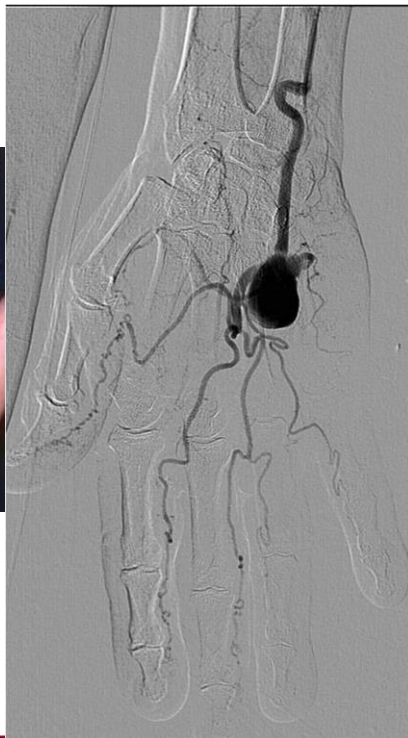
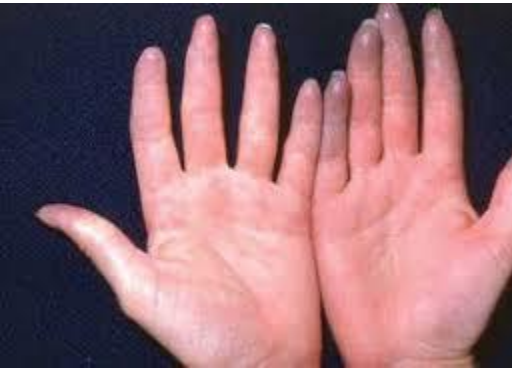
Plaukstu asinsvadu aneirismas

- *A. ulnaris* aneirisma hypothenar apvidū («*hypothenar hammer syndrome*» - āmura sindroms)



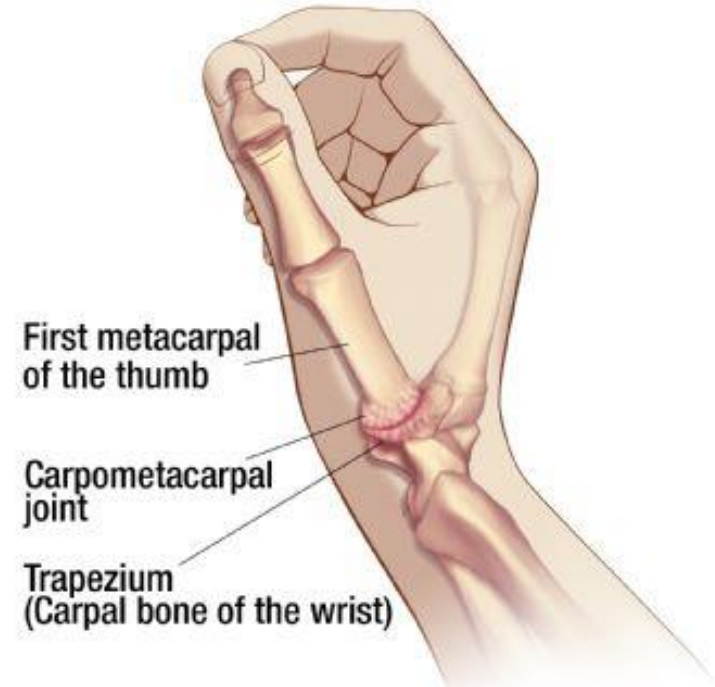
- *A. radialis* aneirisma



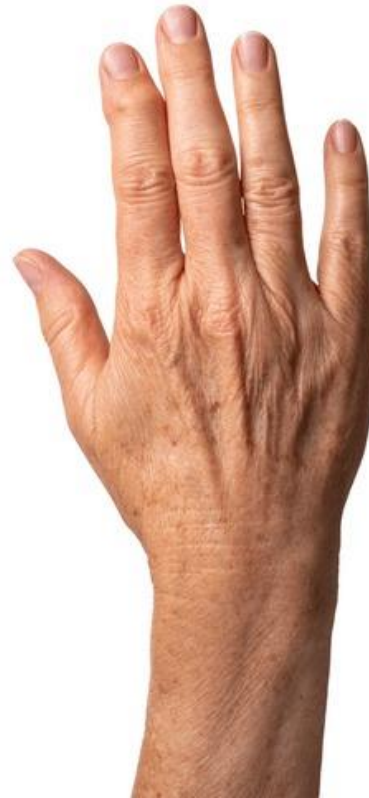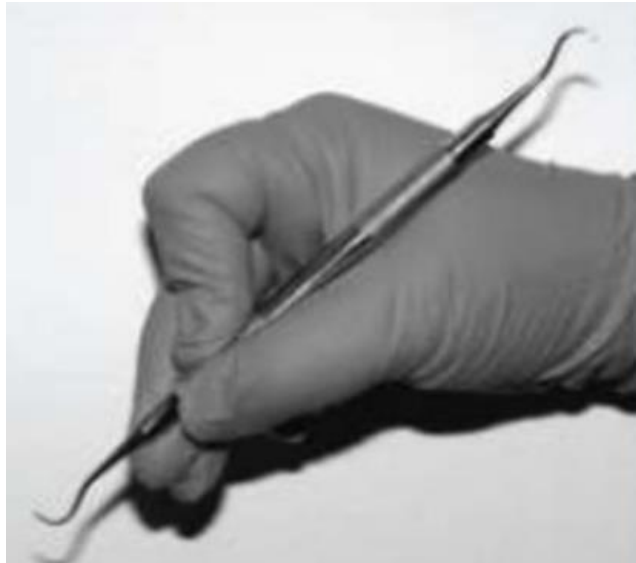Plaukstas locītavu artroze

- Parasti attīstās strādniekiem ar lielu darba stāžu kaitīgu faktoru ietekmē (>15-20 gadiem).
- Slimības pazīmju attīstība ir ļoti pakāpeniska un ilgstoša.
- Cilvēks parasti nevar pateikt konkrētu laiku (dienu, stundu), kad viņš ir saslimis.
- Biežāk skarta ķermeņa daļa atbilst darba noslogojumam un specifiskai darba kustībai (parasti dominējošā roka un pārslogota locītava).

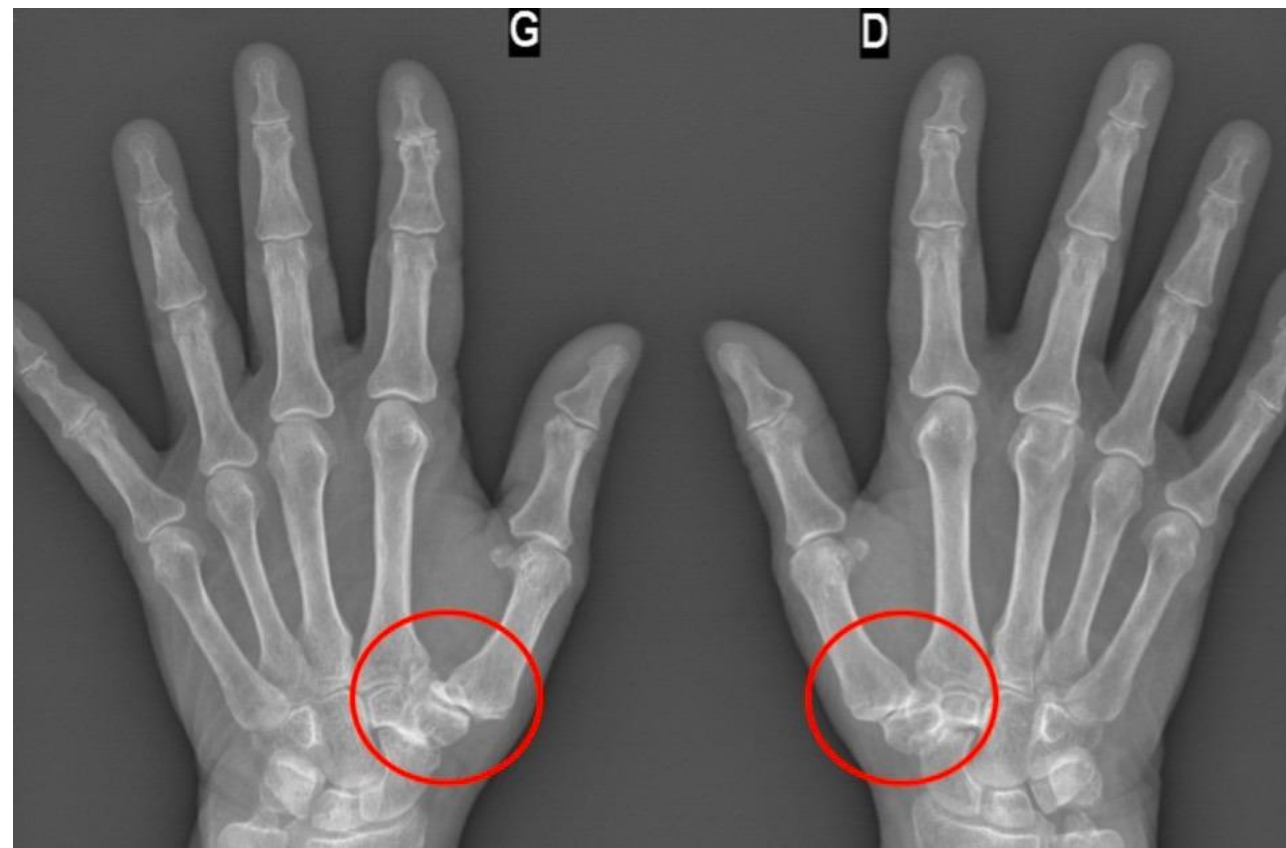
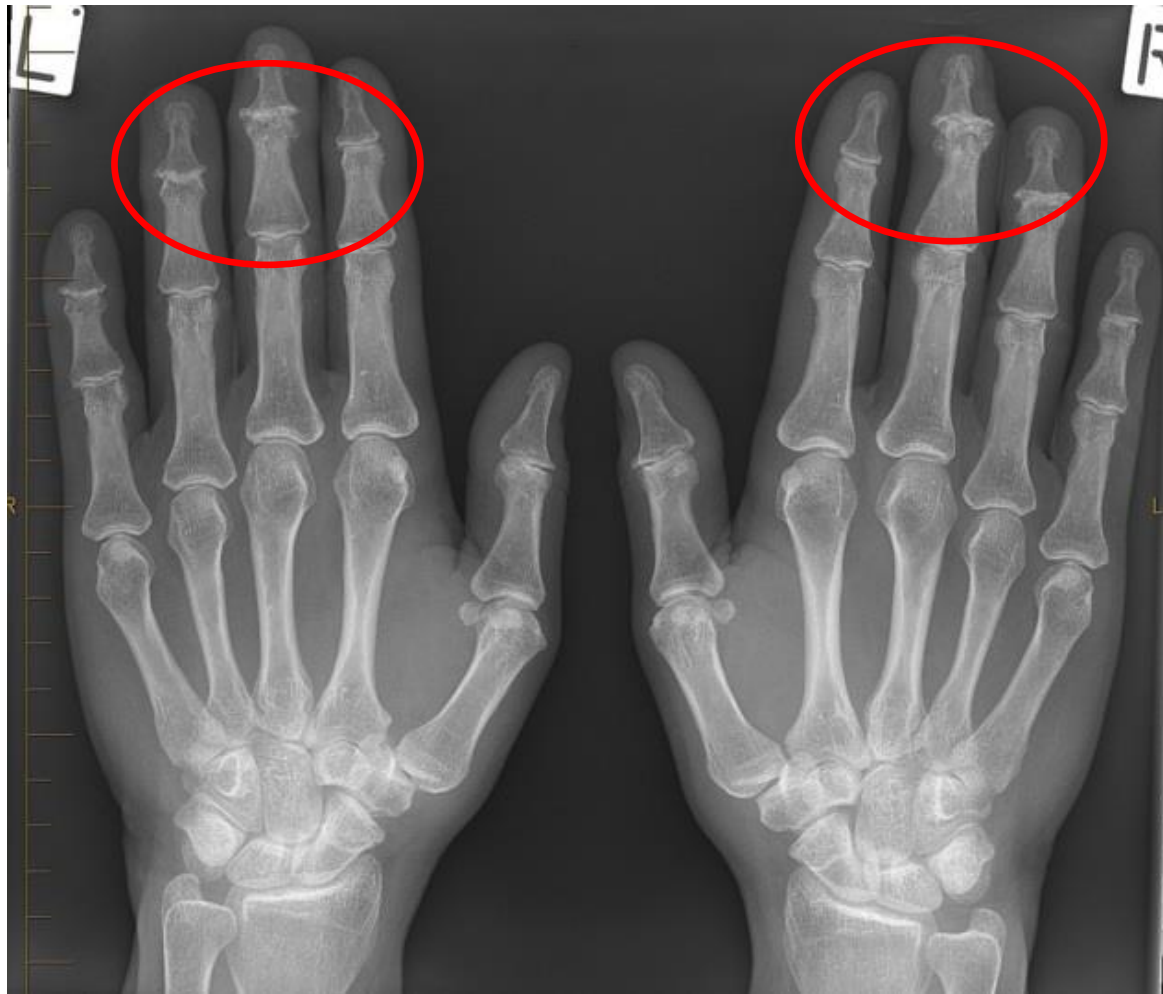
CMC (Basal) Joint Arthritis



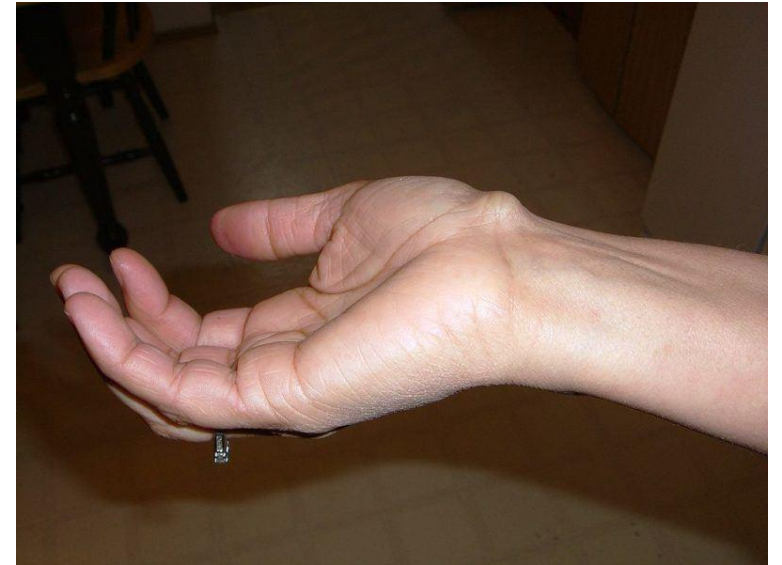
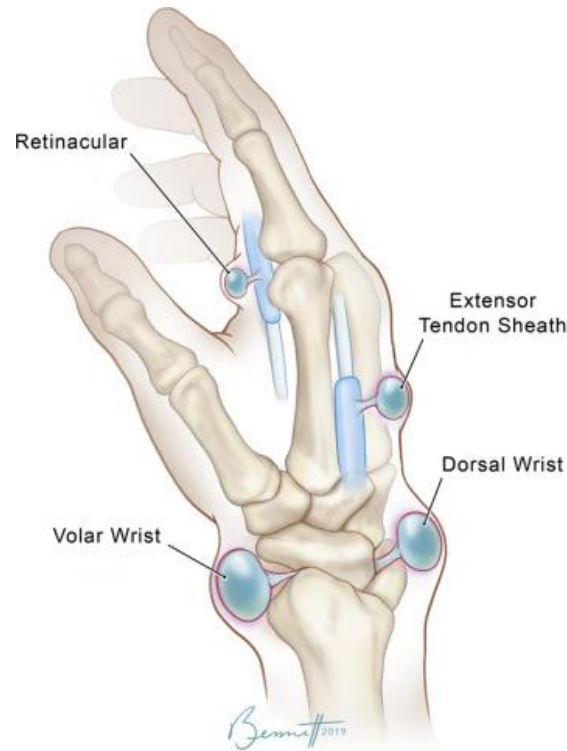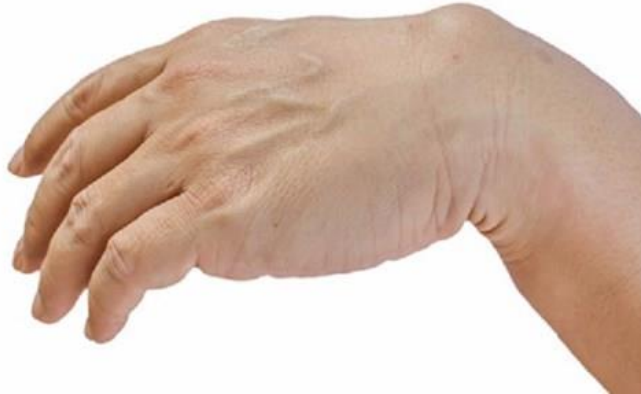Artrozes attīstība ilgstoši pārslogotajā locītavā



Locītavu un kaulu problēmu diagnostika - rentgenogrāfija



Higroma (gangliju cista)

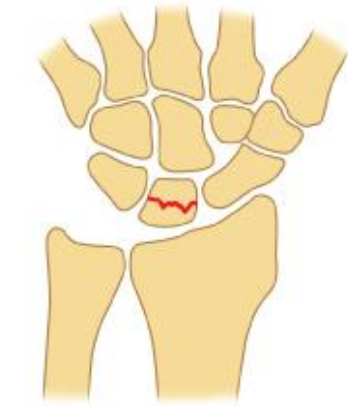

- Higroma veidojas no locītavas kapsulas vai cīpslas apvalka.
- Higroma satur biezu, dzidru, gļotām līdzīgu šķidrumu, kas līdzīgs locītavā atrastajam šķidrumam.
- Āda virs cistas nav izmainīta un parasti nav sāpīga.
- Lielas cistas gadījumā tā var ierobežot kustību diapazonu, nospiest asinsvadus un nervus.

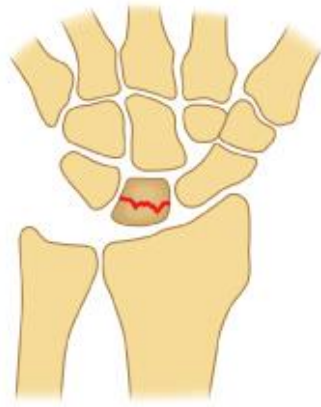Laivkaula un mēnesskaula aseptiskā nekroze (morbus Kienböck-Preiser)

- attīstās strādniekiem, kam ilgstoši jāsasprindzina plauksta locītavas (atslēdzniekiem, elektromontieriem, krāsotājiem, galdniekiem);
- attīstās pakāpeniski 3-5 gadu laikā;
- sākumā ir velkošas sāpes plauksta locītavās darba laikā;
- roku sasprindzinot, sāpes pastiprinās;
- samazinās plauksta saliekšanas un atliekšanas spēja un plauksta spēks, atrofējas apakšdelma muskuļi;
- ja dūrē savilkta plauksta uzspiež vai uzsit pa mēnesskaulu vai vidējo metakarpālo kaulu, rodas stipras sāpes;
- slimniekam turpinot strādāt iepriekšējo darbu, var attīstīties tipiska plauksta locītavas deformējoša osteoartroze, vēlāk arī kaulu deformācija, var rasties patoloģiskie lūzumi un cistām līdzīgi veidojumi.

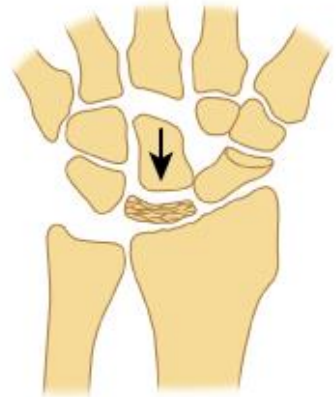Schematic representation of the stages of Kienbock disease



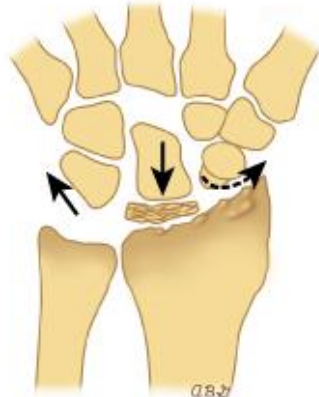
Stage 1: Acute



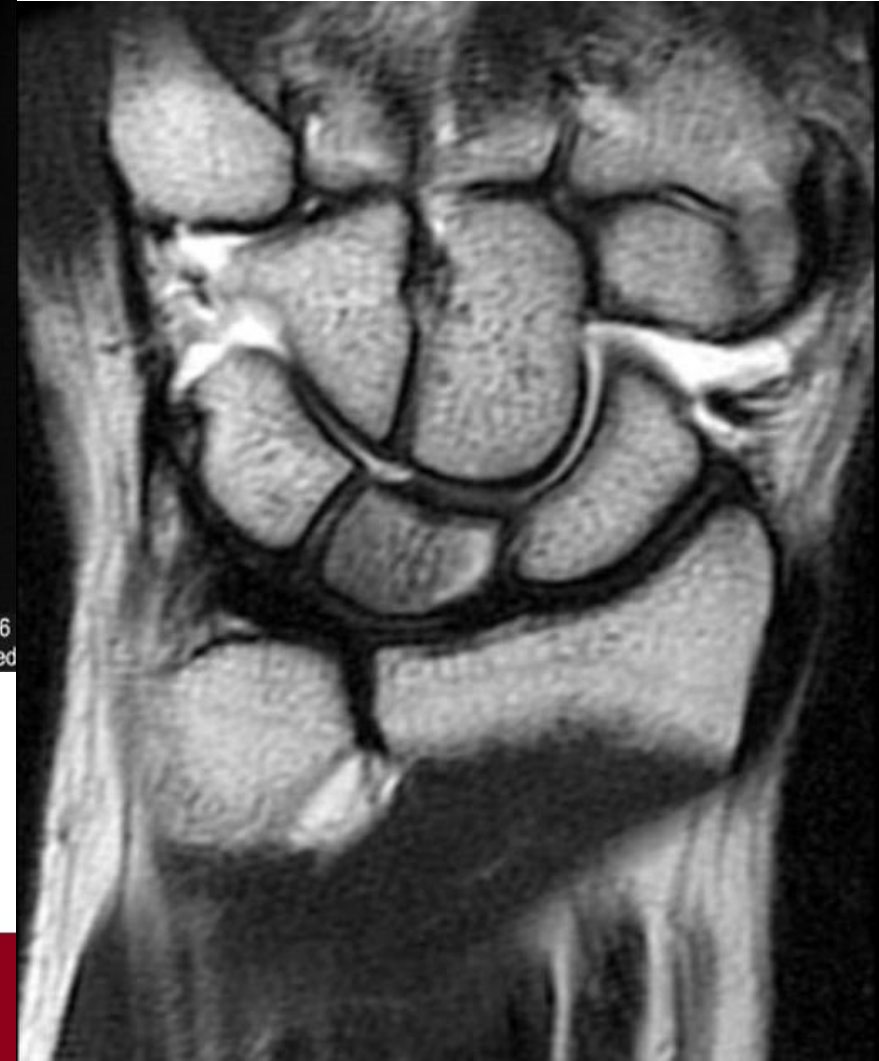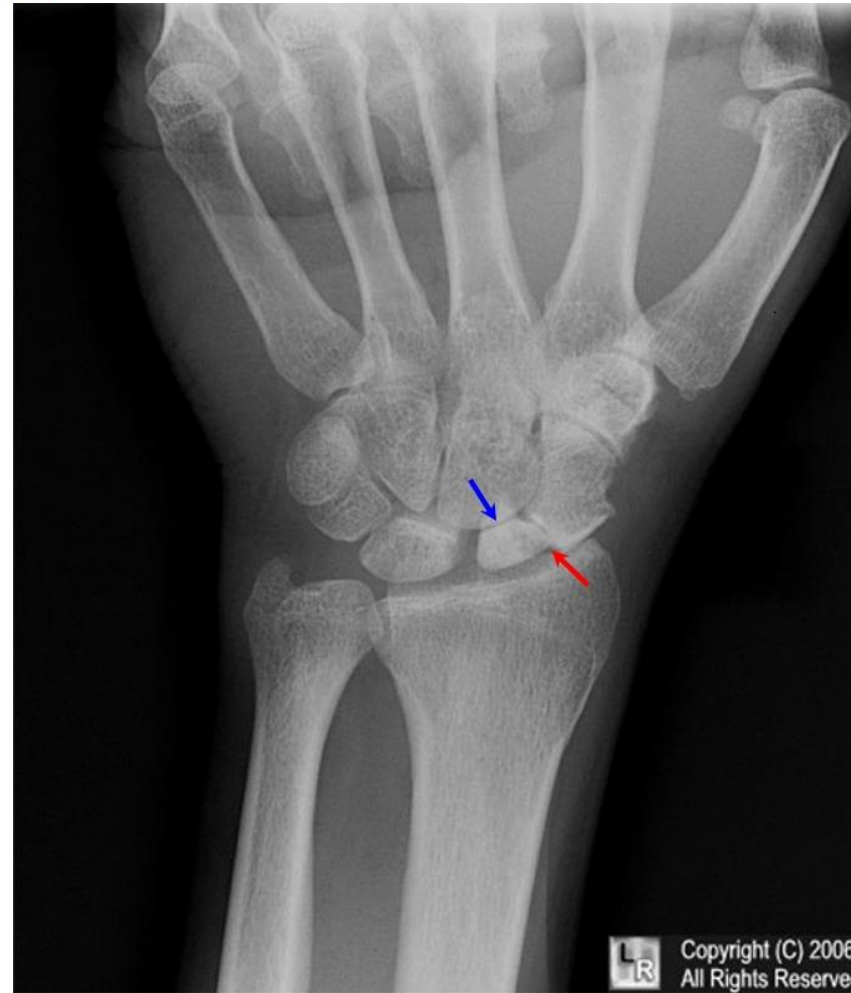Stage 2: Density changes



Stage 3: Collapse of lunate



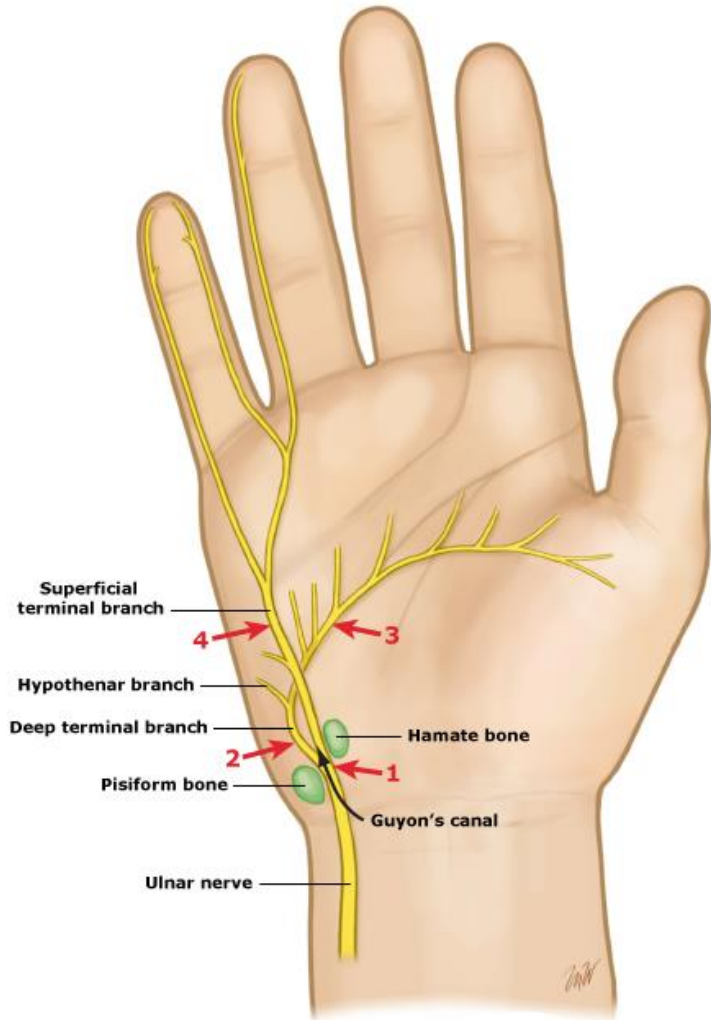
Stage 4: Pan carpal arthrosis



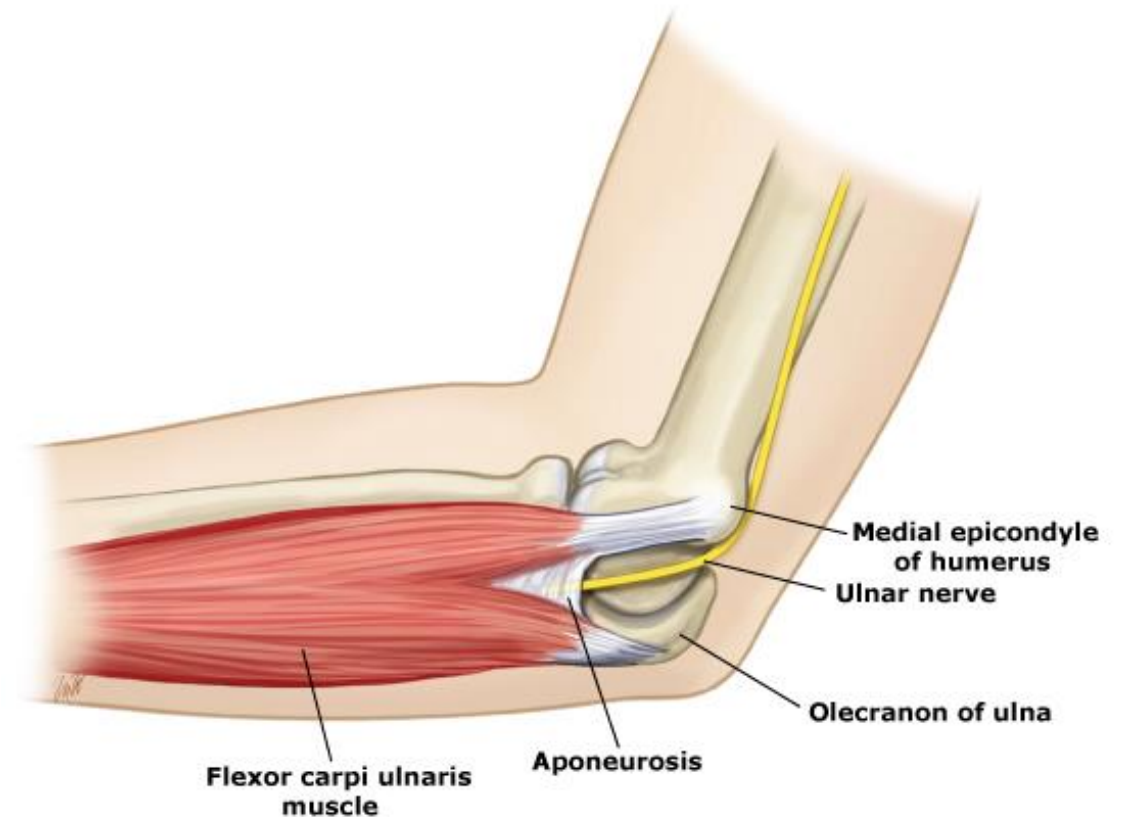
Kienbock's disease is a progressive collapse of the lunate. There are four radiographic stages: 1) Normal radiograph. 2) Increased density, but the shape of the lunate remains intact. 3) Collapse of the lunate with proximal displacement of the capitate, rotation of the scaphoid, and negative ulnar variance. 4) Severe collapse, sclerosis, and osteophyte formation in the remaining wrist.

Elkoņa nerva bojājums

Major branches of the ulnar nerve at the wrist



Anatomy of the ulnar nerve at the elbow



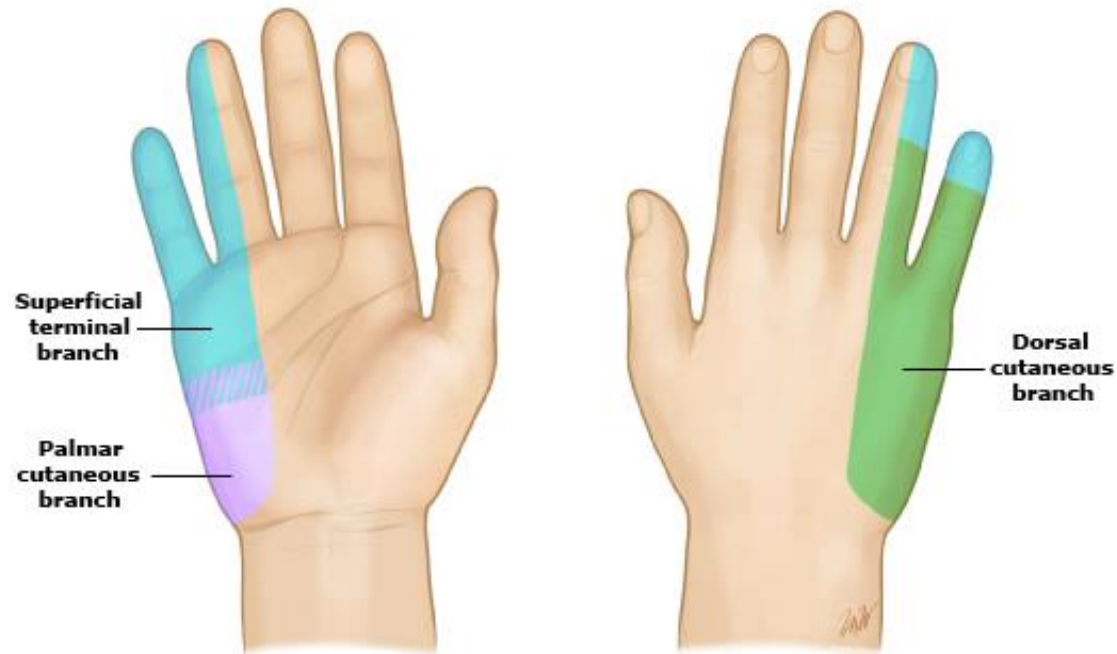
UpToDate®

This figure illustrates the relationship between the ulnar nerve at the elbow and musculoskeletal anatomy. Note the position of the nerve relative to the medial epicondyle and the aponeurosis of the flexor carpi ulnaris which forms the roof of the true cubital tunnel.

Elkoņa nerva bojājums

Ulnar nerve distribution

Cutaneous sensory distribution of the ulnar nerve



This illustration show the cutaneous sensory distribution of the three major branches of the ulnar nerve.

UpToDate®

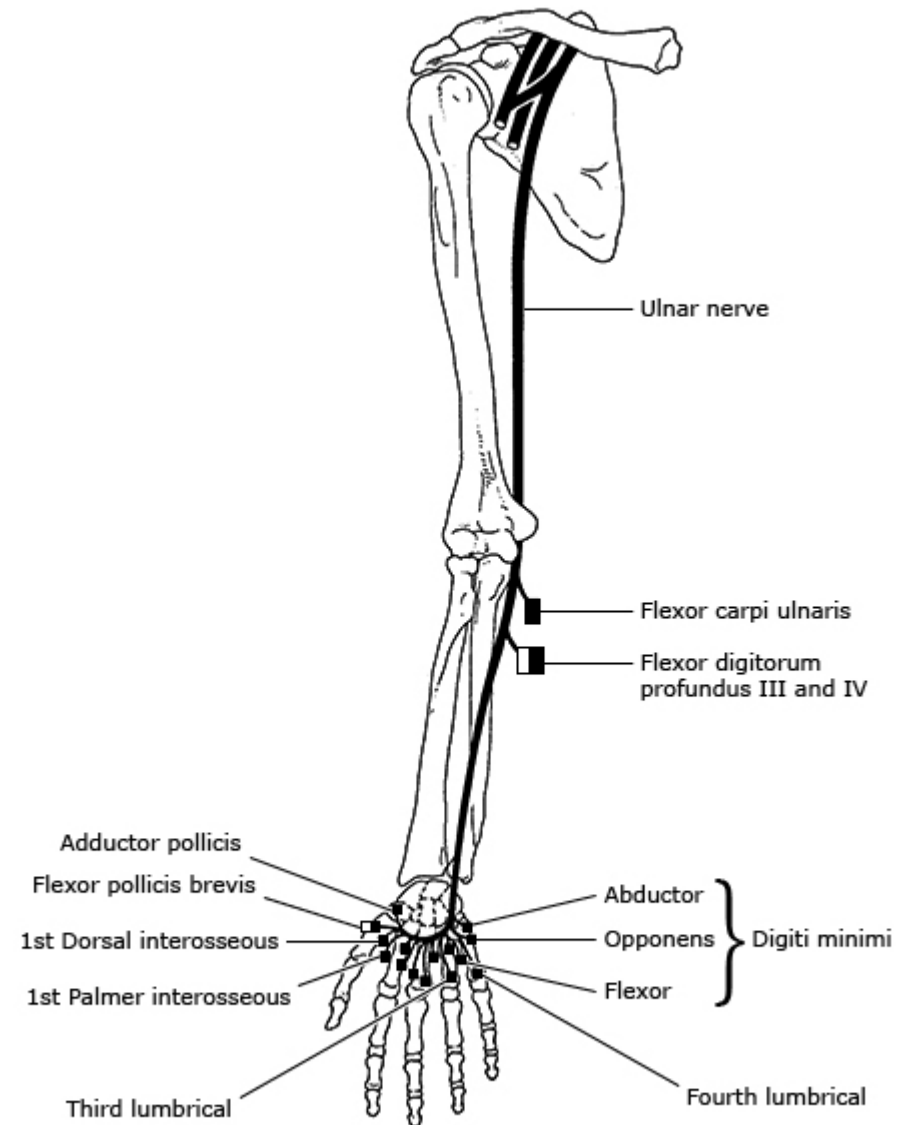
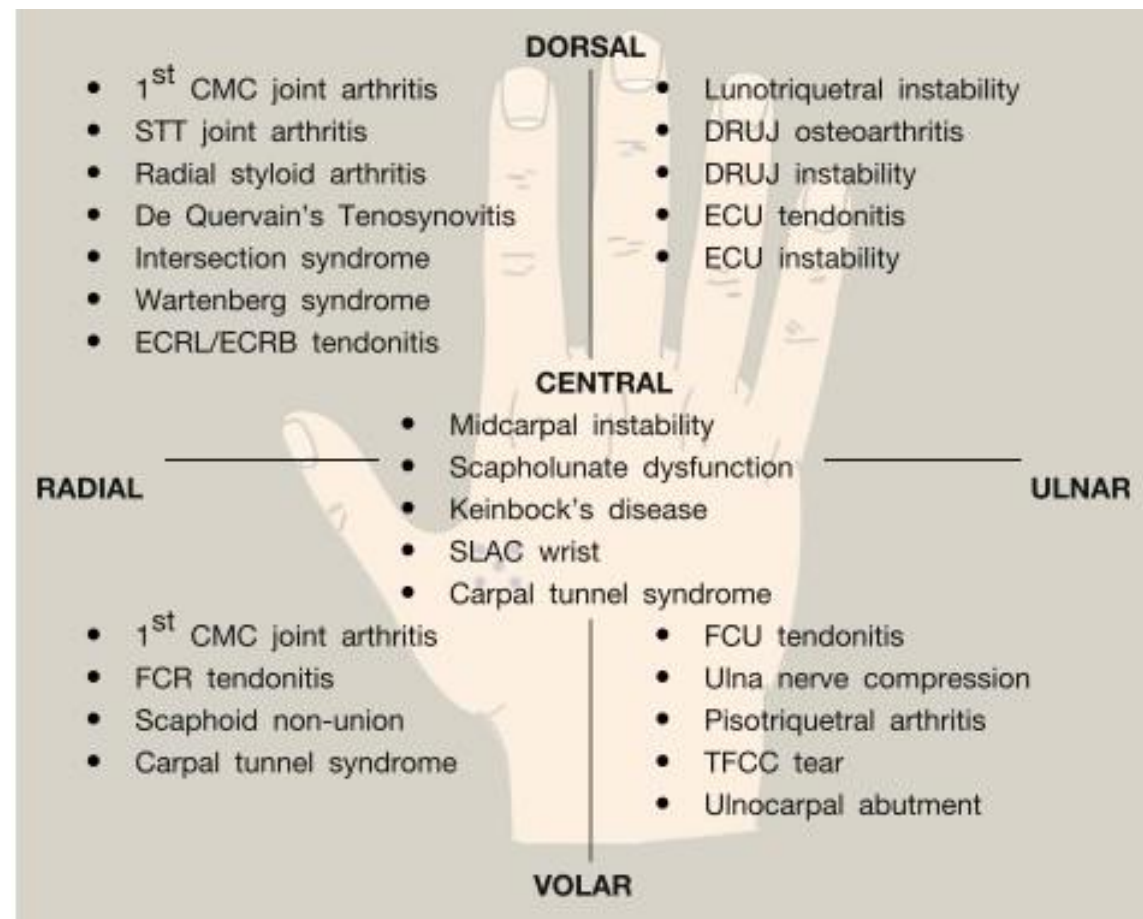
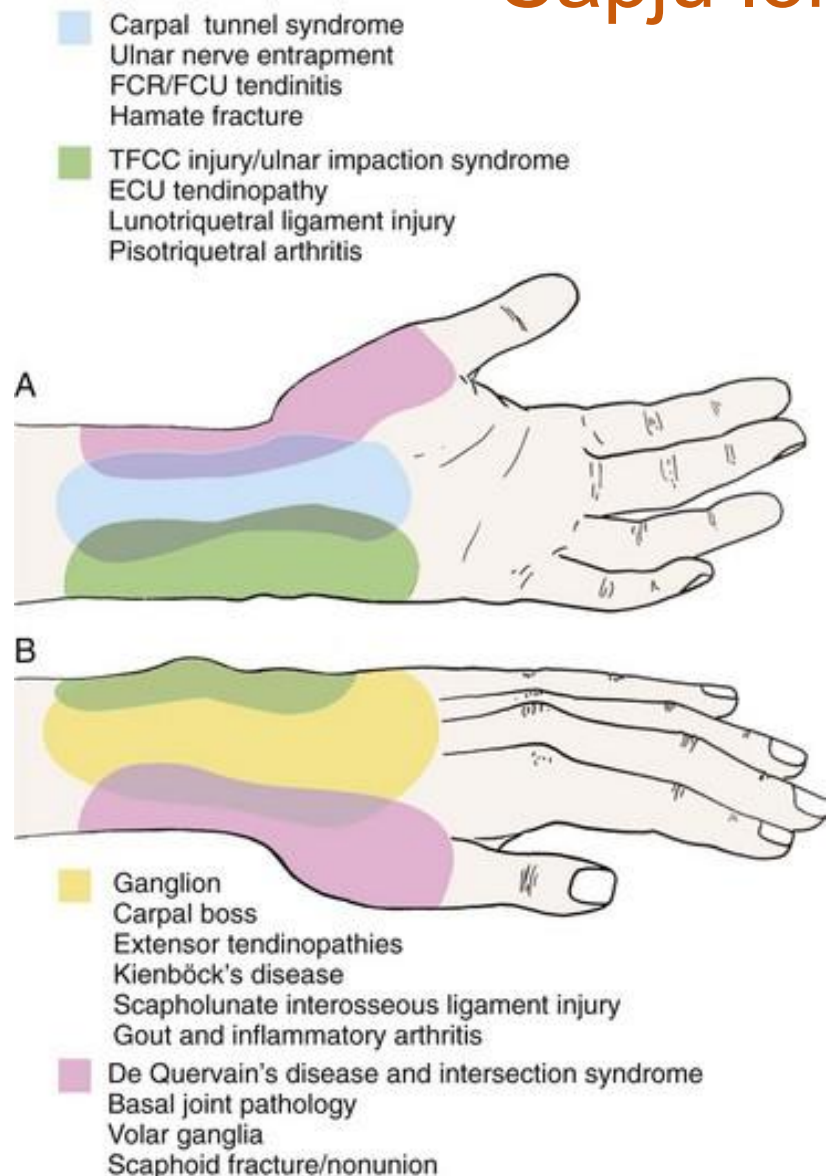
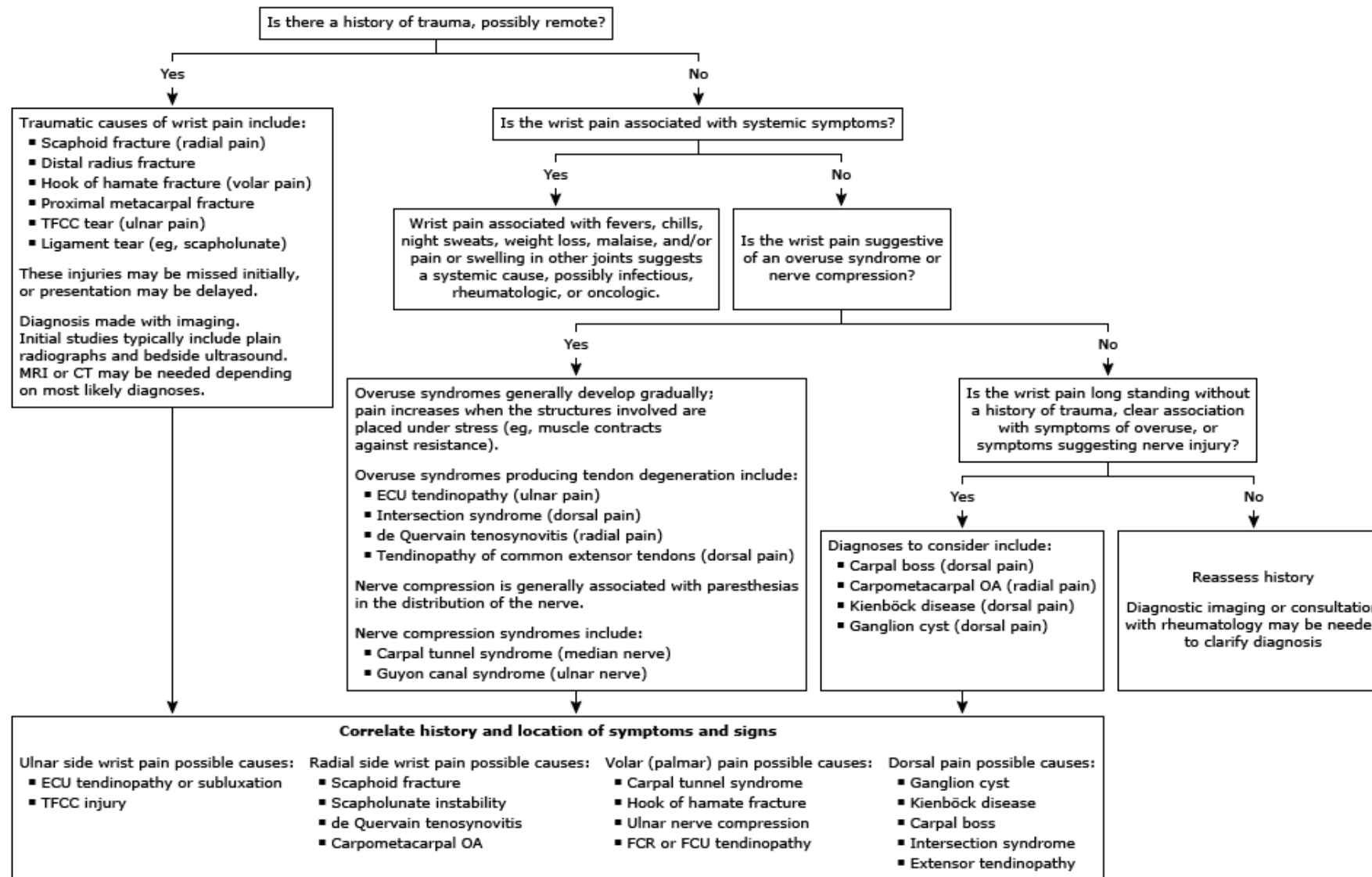


Diagram of the ulnar nerve and the muscles which it supplies.

Sāpju lokalizācija un to iemesli



Overview of approach to wrist pain in adults



TFCC: triangular fibrocartilage complex; MRI: magnetic resonance imaging; CT: computed tomography; ECU: extensor carpi ulnaris; OA: osteoarthritis; FCR: flexor carpi radialis; FCU: flexor carpi ulnari.

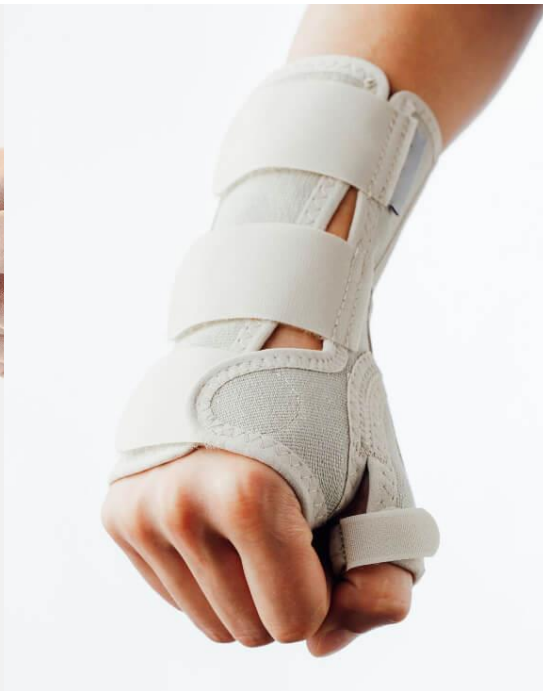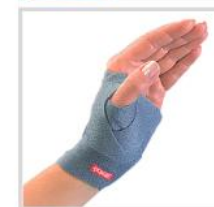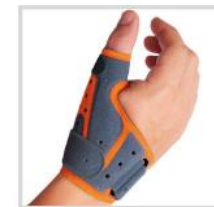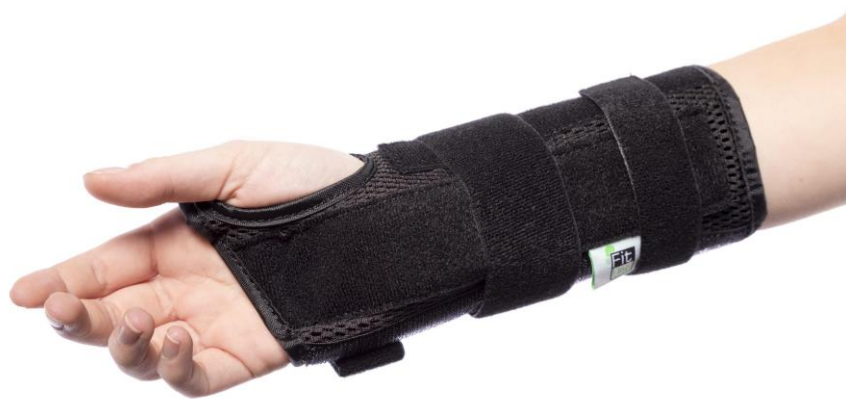Diferenciāldiagnoze (nav arodslimības!!!)

- septiskais artrīts;
- kristālu artropātijas;
- podagra;
- dažādu iemeslu (t.sk. vielmaiņas traucējumu izraisītā) audu kalcinoze;
- traumatiski kaulu un mīksto audu bojājumi
- posttraumatiskas cīpslu pārmaiņas;
- locītavu mežģījumu sekas;
- tendinīti, kas iegūti pārslogojot muskuļus ārpus darba;
- reimatoīdais poliartrīts;
- polimiozīts;
- dermatomiozīts;
- fibromialģija,
- audzēji,
- metastāzes;
- lipomas;
- švanomas;
- asinsvadu malformācijas.

Plaukstu mīksto audu pārslodzes izraisīto bojājumu ārstēšana

- Ierobežot slodzi,
- pēc nepieciešamības īslaicīga imobilizācija (elastīga saite, ortozes, ģipsis u.c.), darba nespējas lapa;
- pretiekaisuma un pretsāpju līdzekļi;
- fizioprocēdūras (lāzerterapija, elektroforēze u.c.);
- atsevišķos gadījumos lokālas injekcijas ar medikamentiem, kas mazina iekaisumu;
- nopietnu bojājumu (piem., stenozejošais ligamentīts, cīpslas pilnīgs plīsums) un smagos hroniskos gadījumos – ķirurģiska ārstēšana;
- graduēta slodze atveseļošanas periodā, **ārstnieciska vingrošana**, kustību apjoma izstrādāšana locītavās, masāža;
- izvērtēt pārslodzes iemeslus, veikt ergonomiskus uzlabojumus pirms atgriezt darbā.

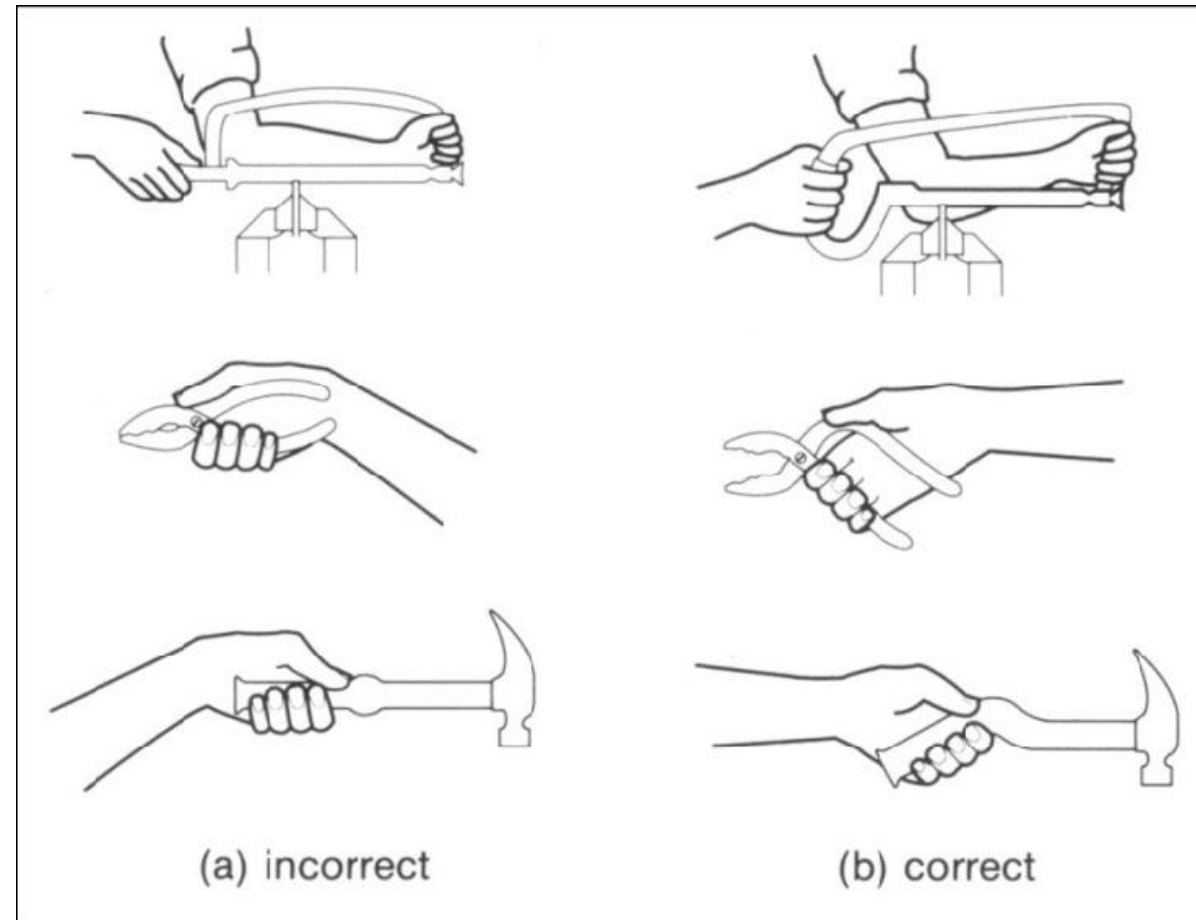
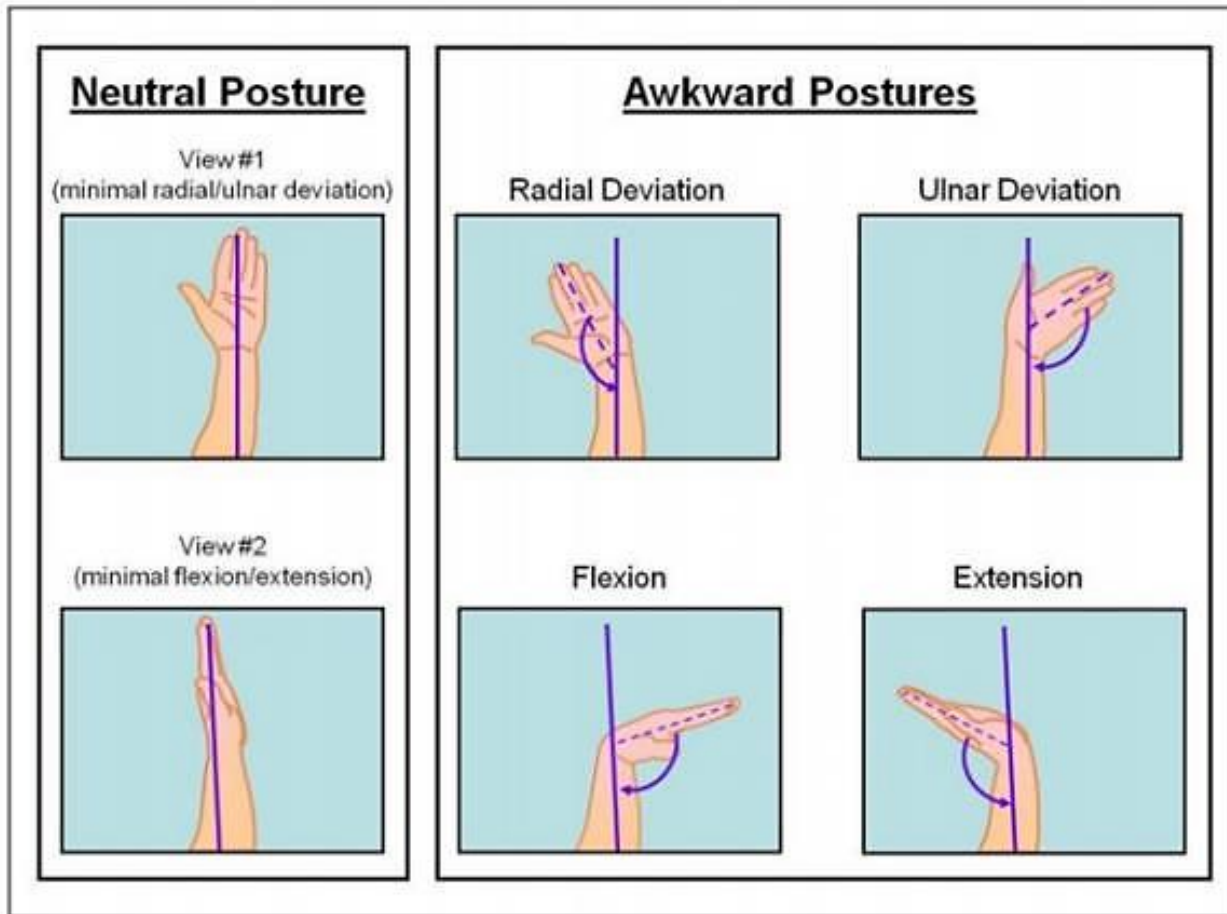
Ortozes plaukostas imobilizācijai



Ar darbu saistīto plaukstu problēmu profilakse

- Darba vides ergonomikas uzlabošana, lai samazinātu vienveidīgu slodzi.
- Izmantot automatizāciju un mehānizāciju, cik iespējams.
- Dažādot darba uzdevumus, darba rotācija.
- Biežas pauzes darba laikā, lai ļautu cīpslām atpūsties un samazinātu pārslodzi.
- Normēt slodzi. Vai ir pietiekams laiks atpūtai?
- Pareiza darba rīku un iekārtu izvēle, kas samazina nepieciešamību pēc spēcīga satvēriena vai pastāvīgas vibrācijas iedarbību.
- Apmācība par pareizu roku un plaukstu pozīciju darbā, lai izvairītos no nevajadzīga sasprindzinājuma.
- Regulāra rokas un plaukstu muskuļu stiepšanas un stiprināšanas vingrinājumu izpilde.
- Ja rodas sāpes vai diskomforts, nekavējoties meklēt medicīnisko palīdzību, lai novērstu hronisku sāpju attīstību.

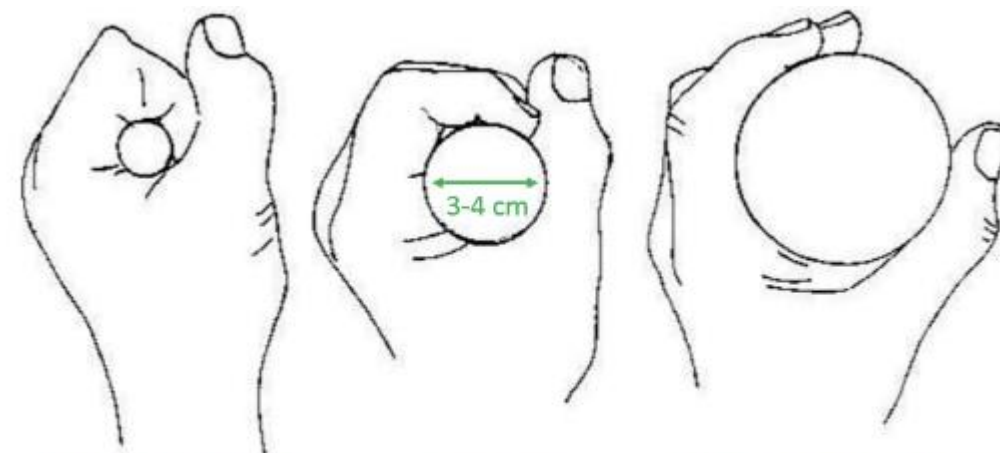
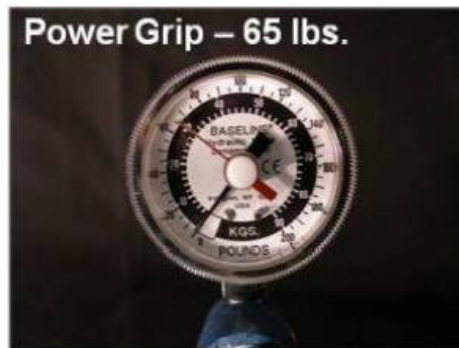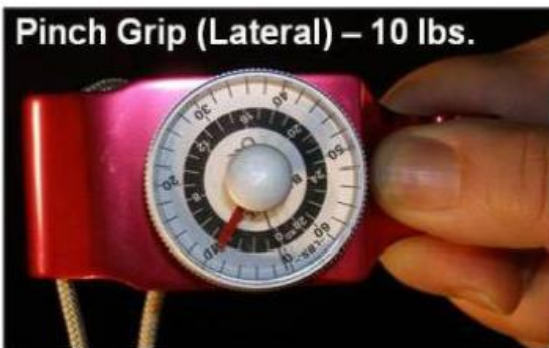Plaukstas ergonomika



Satvērienam labāk izmantot lielus spēcīgākus muskuļus. Svarīgi izvairīties no pincetes tvēriena.

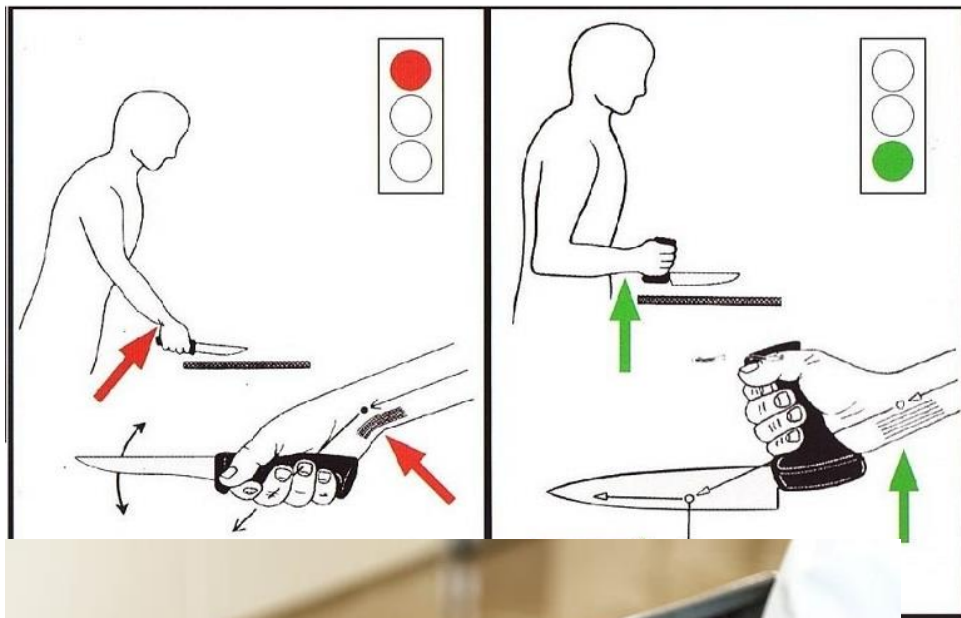


Rokturiem jābūt plaukstai atbilstoša izmēra, lai nodrošinātu efektīvāku satvērienu

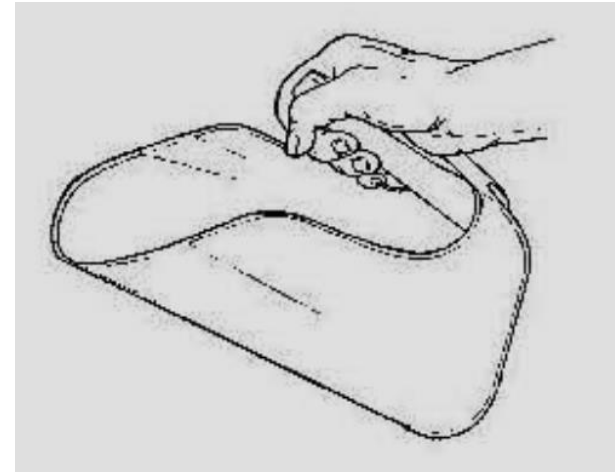
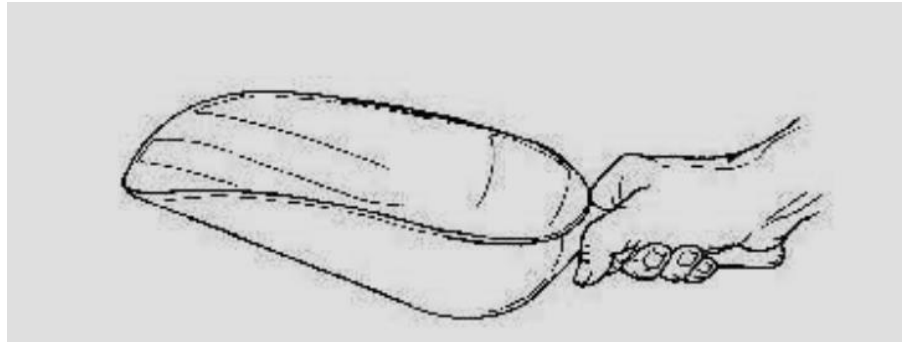


Roktura formai ir nozīme!!!

Ergonomisko palīglīdzekļu piemēri



Ergonomisko palīglīdzekļu piemēri



Plaukstas problēmu profilakse

1	Thumb Stretch	A. Grab your thumb in a fist B. Bend wrist down to feel the stretch in the thumb & wrist.		
2	Carpal Stretch	A. Place the palm flat on wall, fingers point down (elbow straight). B. Reach across and pull the thumb back. Feel pull on palm side forearm.		
3	Extensor Stretch	A. Make a fist (elbow straight). B. Reach under and pull back on the fist. Feel the pull on the top forearm.		

Jautājums diskusijai:
Kā Jūs savā uzņēmumā rūpējaties par
darbinieku rokām?

Paldies par uzmanību!

